

Der Übergangswirbel

Dr. Mima Hohmann

Fachtierärztin für Physiotherapie und Rehabilitation (ÖTK)

Zusatzbezeichnung Homöopathie

Der Übergangswirbel

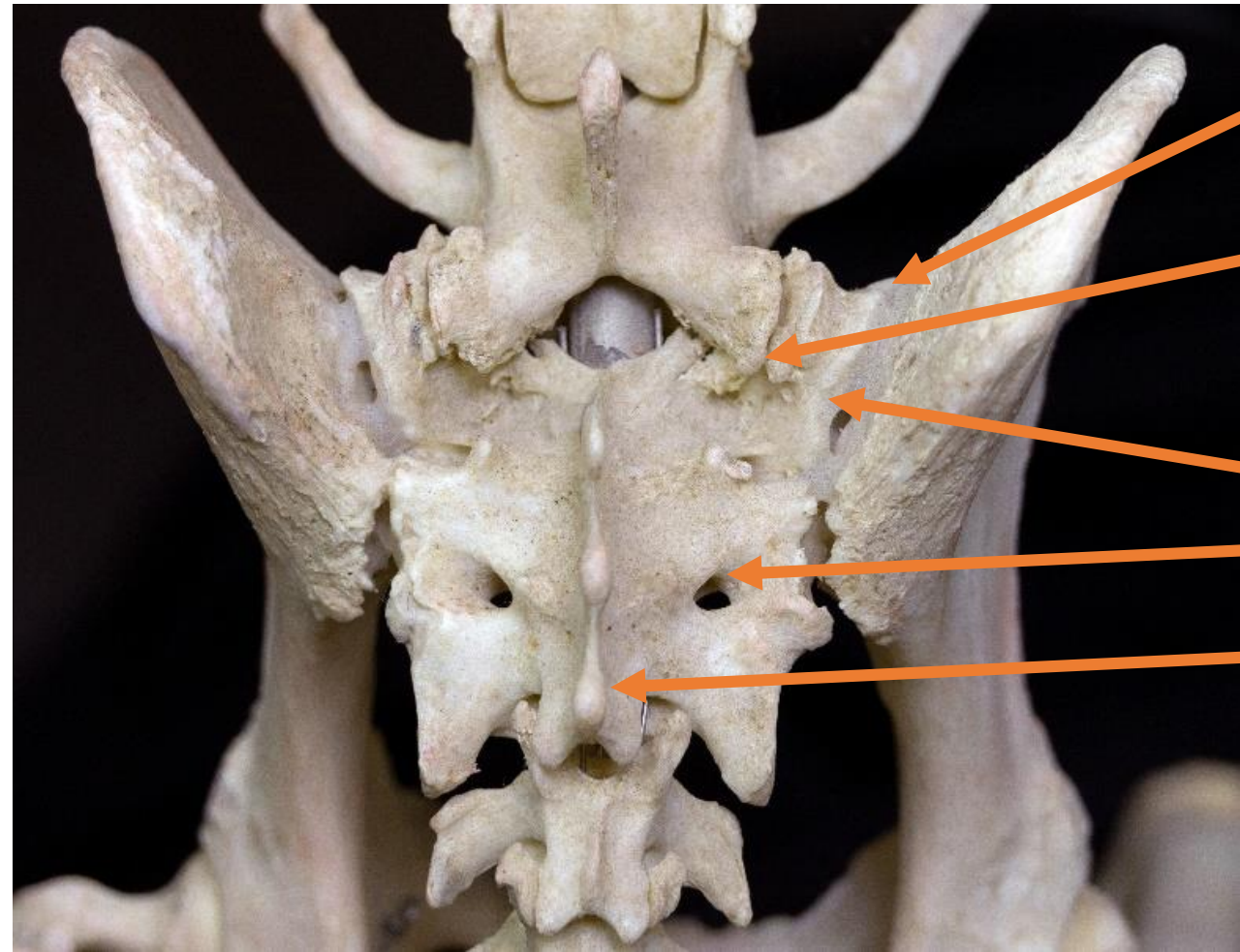
- **Der lumbosakrale Übergangswirbel**

- Der lumbosakrale Übergangswirbel (LÜW) stellt oft ein Zufallsbefund beim Röntgen dar, wenn nicht explizit nach ihm gesucht wird.
- Man kann ihn unterschiedlich einstufen, von gesundheitlich unbedenklich bis hin zu schweren Erkrankungen verursachend, sei es orthopädischer oder neurologischer Natur.
- Man unterscheidet verschiedene Formen und Typen, auf die im folgenden Text eingegangen wird. Zunächst Anmerkungen zur Anatomie.

ISG und Sakrum

- Das Sakrum besteht aus 3 zusammengewachsenen Sakralwirbeln.
- Zwischen dem 7. Lendenwirbel, dem Iliosakralgelenk und dem ersten Schwanzwirbel liegen zwei gelenkige Verbindungen.
- Die Hüftbeine (Ossa coxae) und das Kreuzbein (Os sacrum) sind über die Symphyse und das Iliosakralgelenk (auch Sakroiliakalgelenk genannt) miteinander verbunden.
- Dem Sakrum selbst fehlt jede Beweglichkeit, da es üblicherweise aus drei Sakralwirbeln besteht, die das vierseitige Kreuzbein, das Os sacrum bilden.
- Auch die Zwischenwirbelscheiben des Sakrums sind verknöchert.
- Im Bereich der breiten Basis ossis sacri, bildet der erste Sakralwirbel kranial die Extremitas cranialis, der Kontakt über die Bandscheibe mit dem 7. Lendenwirbel hat.
- Im Bereich der Apex ossis sacri, bildet der 3. Sakralwirbel kaudal die Extremitas caudalis, der Kontakt mit dem ersten Schwanzwirbel aufnimmt.

ISG und Sakrum



Processus articularis cranialis, hier mit arthrotischen Veränderungen

Pars lateralis

Ala sacralis mit Facies auricularis

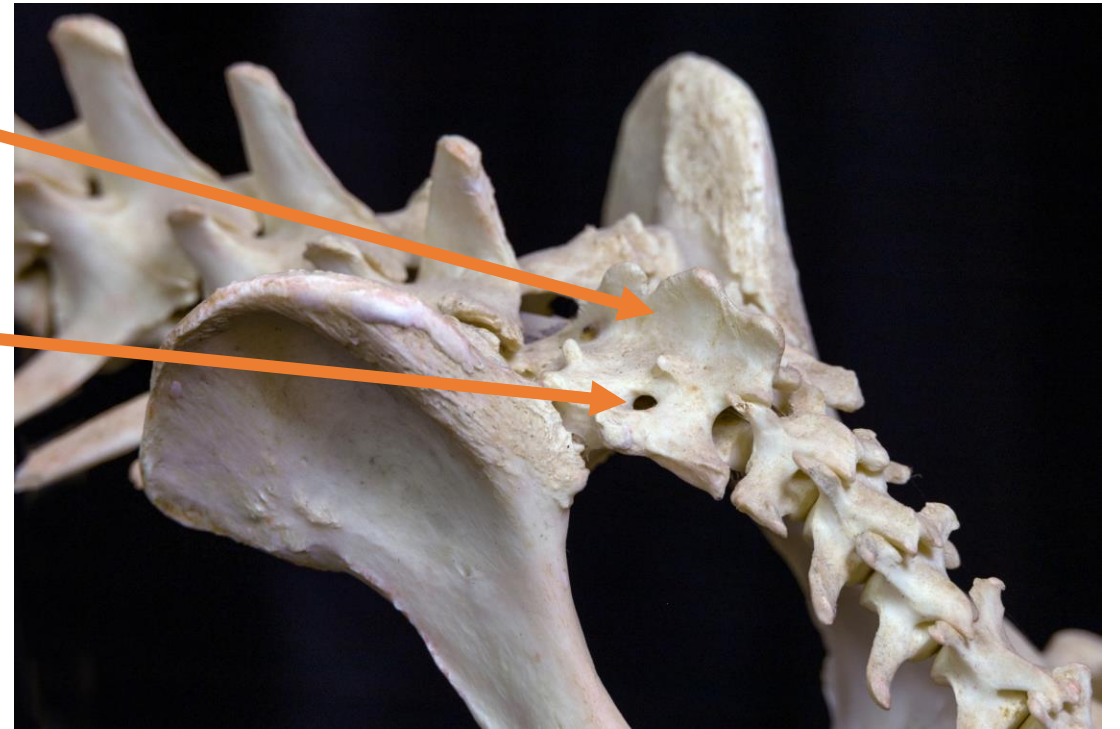
Foramen sacrale dorsale

Verschmolzene Procc. spinosi

ISG und Sakrum

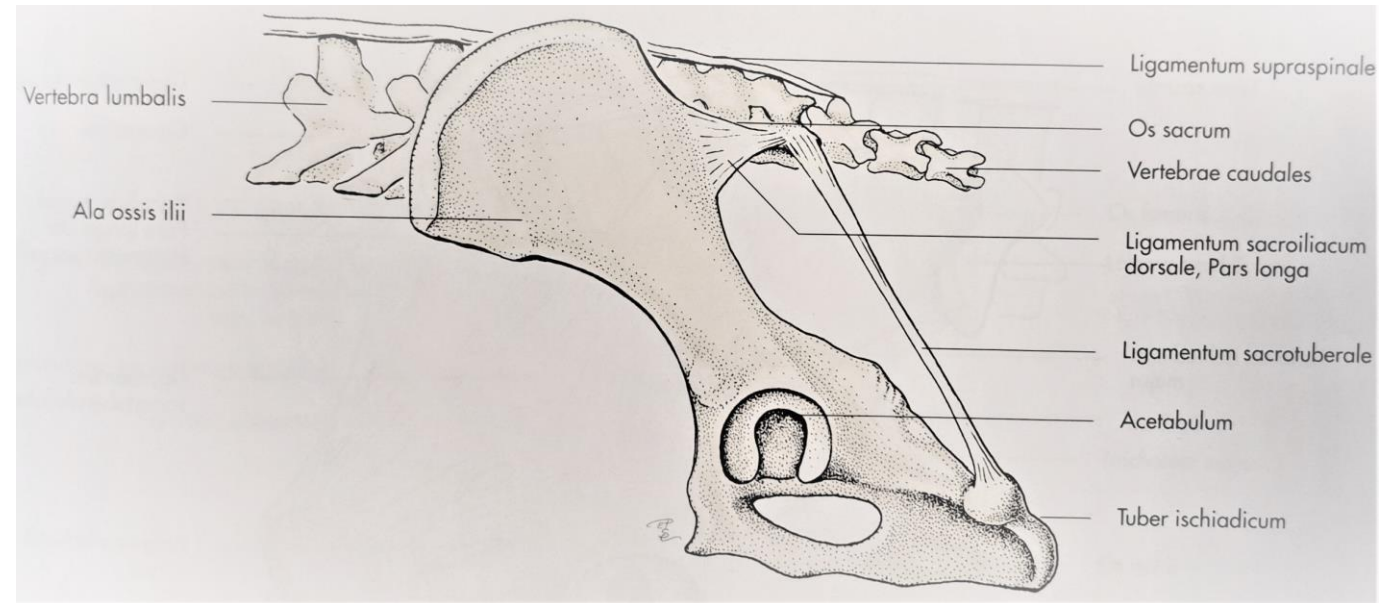
Verschmolzene Procc. spinosi

Foramen sacrale dorsale

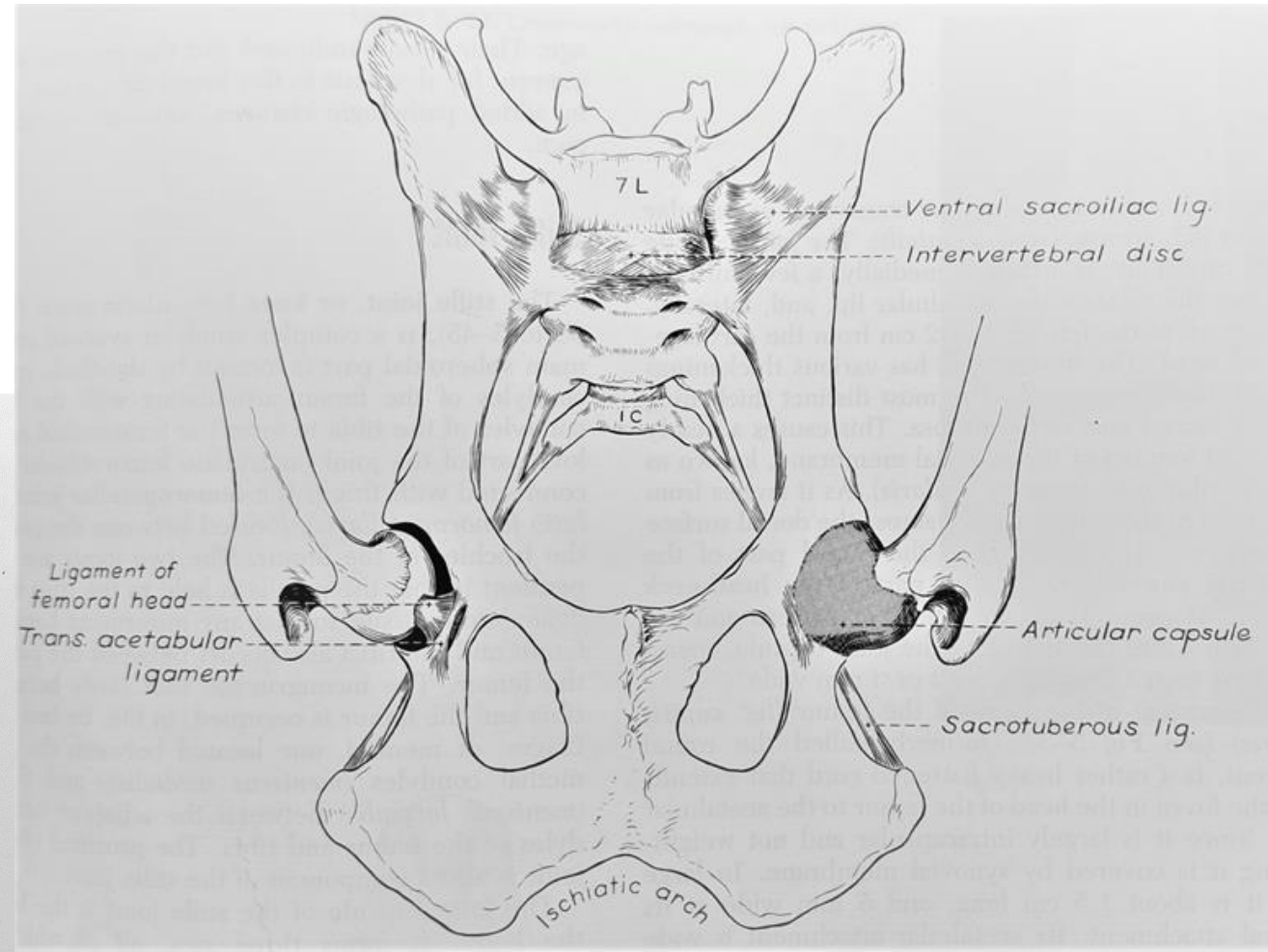
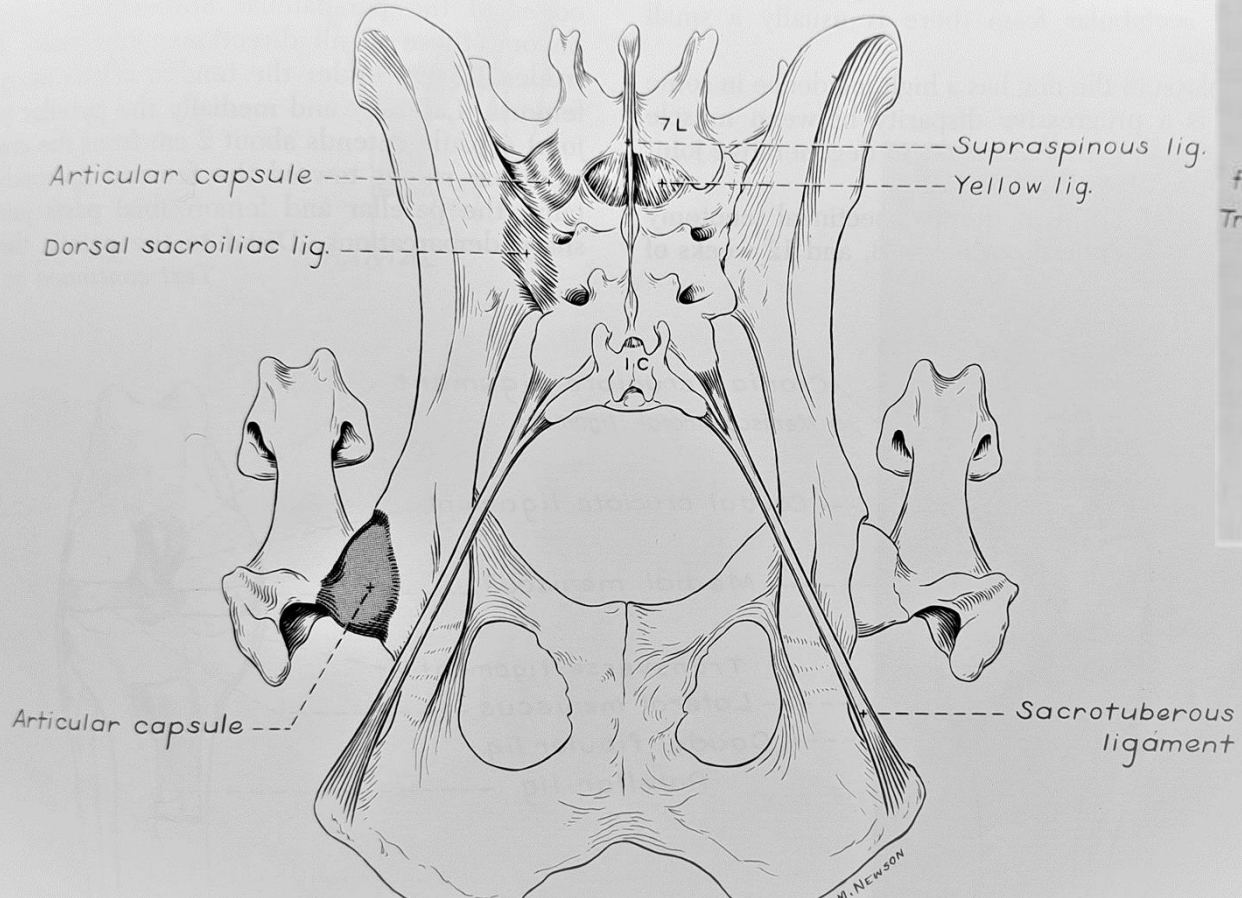


ISG und Sakrum

- Über acht Gelenkbänder ist das Sakrum mit dem Beckenring verbunden.
- Ventrale Kreuz-Darmbein-Bänder: Lig. sacroiliaca ventralia
- Innere Kreuz-Darmbein-Bänder: Lig. sacroiliaca interossa
- Dorsale Kreuz-Darmbein-Bänder: Lig. sacroiliaca dorsalia



ISG und Sakrum



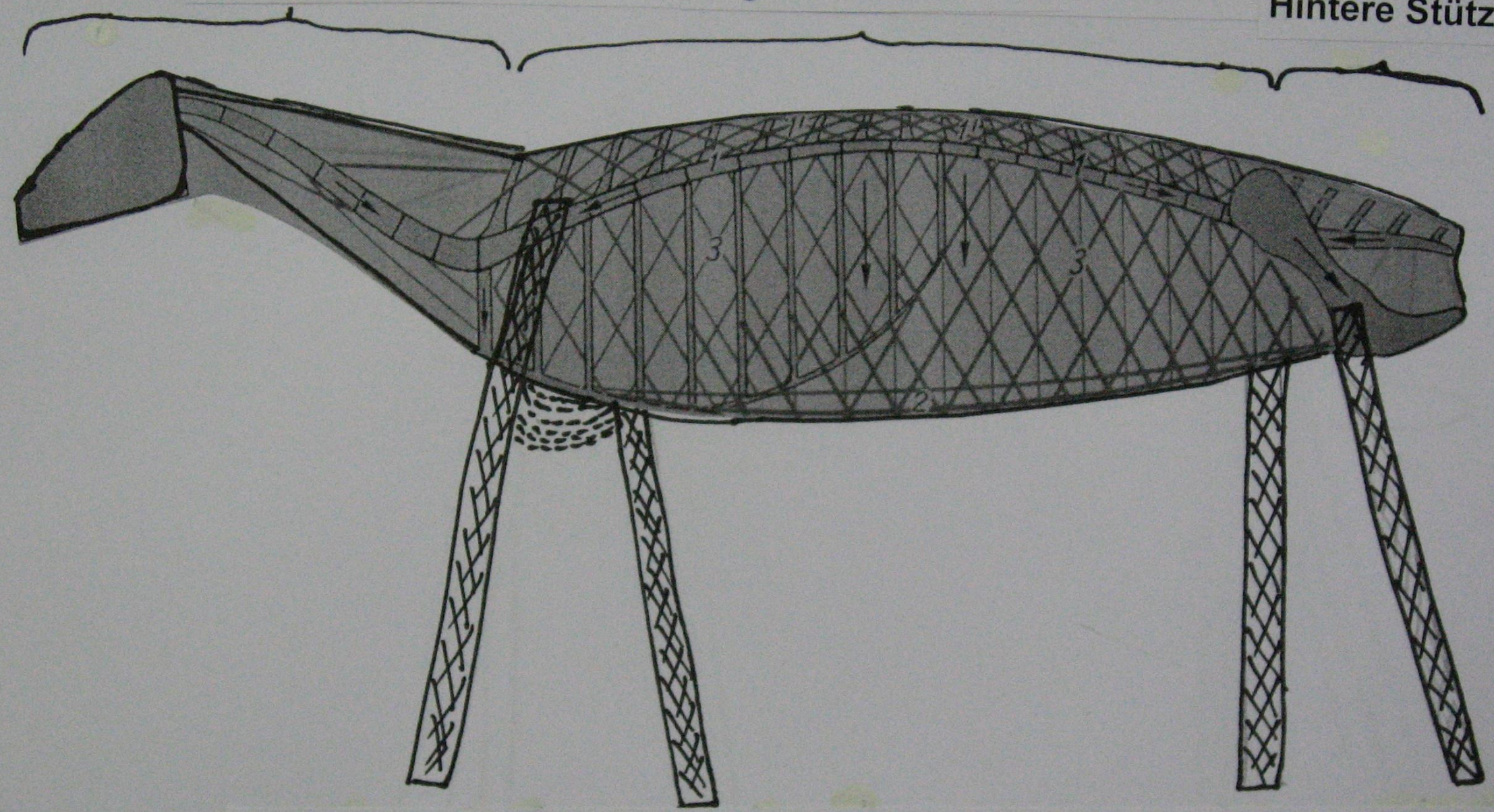
ISG und Sakrum

- Die Wirbelbögen des Sakrums sind fusioniert und bilden nur noch einen engen Canalis sacralis, der sich nach kaudal immer weiter verjüngt, im Gegensatz zu den Wirbelbögen der kranialen Wirbelsäule.
- Das Sakrum ist ein vollständiger Teil des Beckenringes. Es bildet die Verbindungsstelle zwischen der Wirbelsäule und den Hintergliedmaßen.
- Durch diese Verbindung ist eine Kraftübertragung von den Hintergliedmaßen über den Beckengürtel auf das Sakrum und von dort auf die Lendenwirbelsäule möglich. Der Vorschub wird dabei aus den Hintergliedmaßen über das straffe Iliosakralgelenk und das Lumbosakralgelenk auf den Rumpf übertragen. Umgekehrt können auch Kräfte von der Wirbelsäule auf das Becken und von dort auf die Hintergliedmaßen übertragen werden, z. B. wenn der Hund nach hinten geschoben wird.

Vordere Stütze

Bogensehnenbrücke

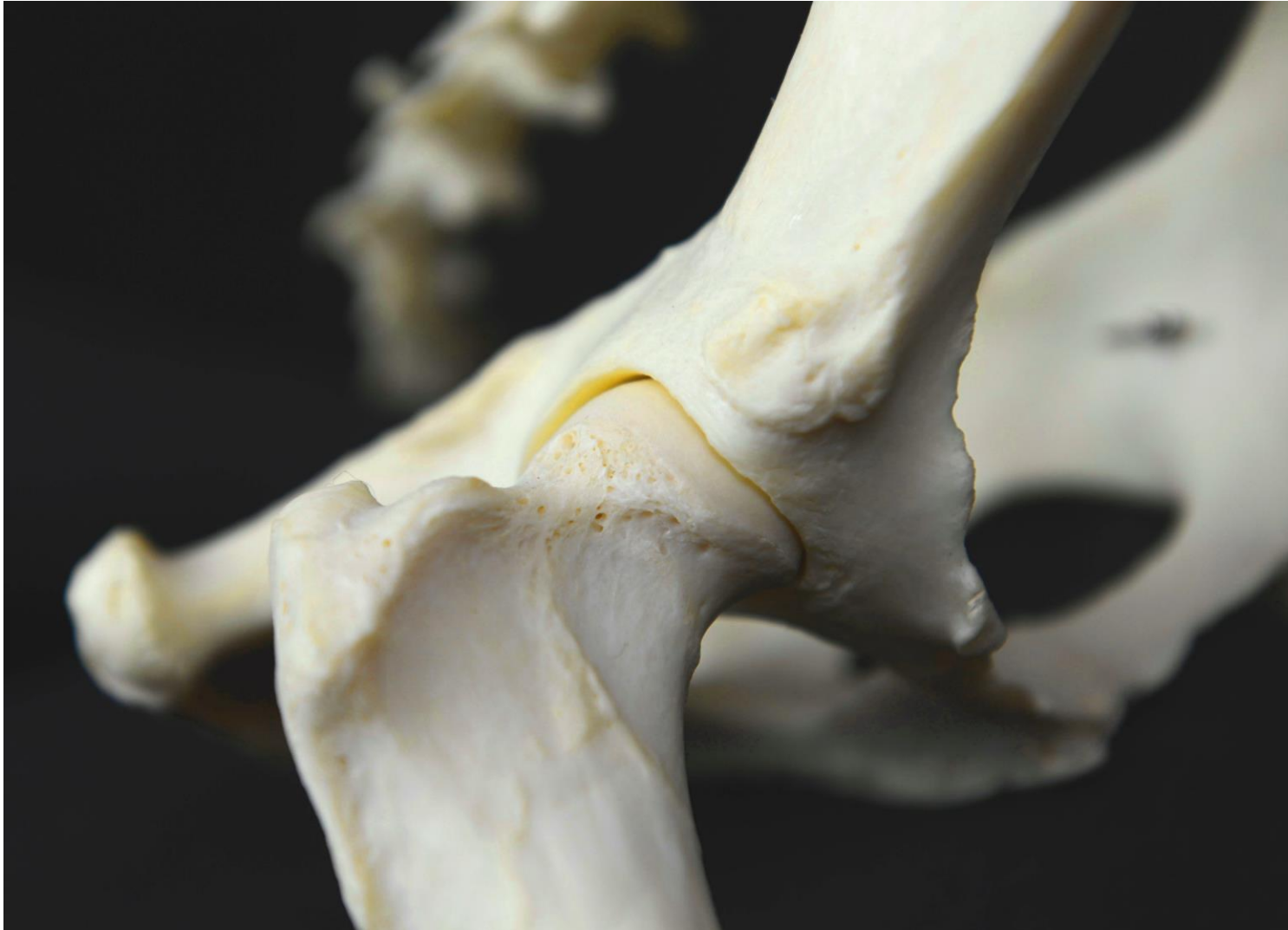Hintere Stütze



„Flexible Traggurthalterung“

„Feste Verbindung“

Das Stemmwerk – die Hüftgelenk



ISG und Sakrum

- Durch das Körpergewicht des Tieres wird dieser Bereich statisch belastet. Die breit ausgebildeten Flügelflächen des ersten Sakralwirbels (Ala sacralis) sind mit der größten Rauheit am Darmbein (Tuberositae illiacae) über lammellenartig geschichtete kollagene Faserbündel verbunden.
- Diese verhindern durch ihren unterschiedlichen Faserverlauf ein Absacken des Kreuzbeines nach ventral.

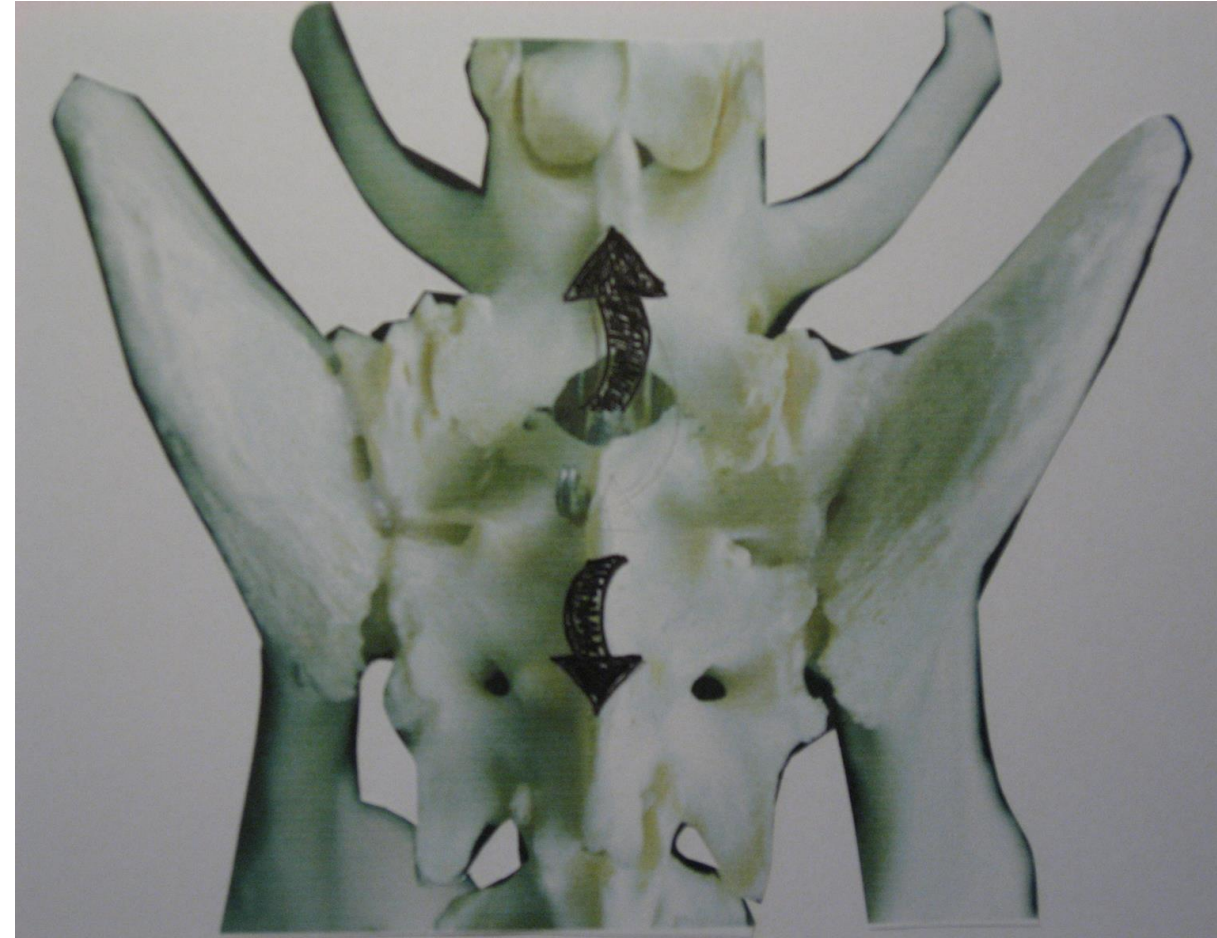ISG und Sakrum

Das Iliosakralgelenk (ISG)

- Das ISG stellt das straffe Kreuzdarmbeingelenk dar, die *Articulatio sacroiliaca*. Es verbindet die mit knorpeligem Gewebe überzogene *Facies auricularis* des Darmbeins mit der überknorpelten *Facies auricularis* des Sakrums.
- Das Bewegungsausmaß des Iliosakralgelenk ist sehr gering. Es kommt dabei zu einer Rotation des Gelenks und auch zu einer Verschiebung der Gelenkflächen gegeneinander.
- Die knöchernerne Ausformung des ISG ist erst mit 12 Monaten abgeschlossen. Aus diesem Grund sollte man im Welpenalter schwere körperliche Arbeit, ein hohes Körpergewicht, besonders Übergewicht und eine ungebremste Aktivität des Welpen vermeiden, da diese eine Fehlentwicklung des ISG begünstigen können.

ISG und Sakrum

- Mögliche Bewegungen zwischen den Hüftknochen (Ossa coxae) und dem Sakrum (Os sacru) sind nur bis maximal 7° möglich: 4° Nutation (Extension) und maximal 3° Gegenrotation (Flexion).
- Nicken und Aufrichten um eine gedachte Querachse im Sakrum, d.h. dass das Iliosakralgelenk die geringgradigen Verschiebewebewegungen, die horizontalen Ausgleichsbewegungen, in einer vertikalen Achse ermöglicht.



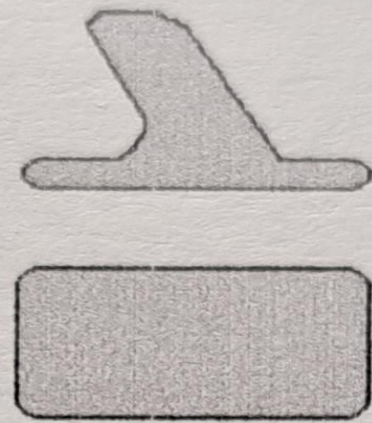
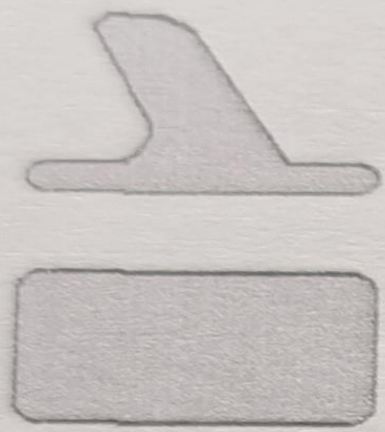
ISG und Sakrum

Nutation des Sakrums

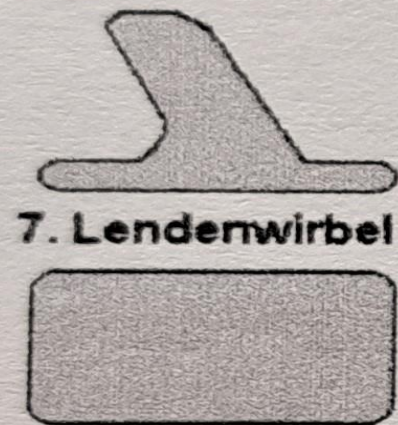- Die Sakrumbasis kippt nach ventral, die Sakrumspitze hebt sich nach dorsal, dabei wandern die Ossa ilii nach innen und es erfolgt eine Auswärtsdrehung des Tuberculi ischiadicum. Bei der Extension der Hüften kommt es zur Nutation.
- Bei der Flexion der Hüften zur Gegenrotation. Die Bewegung im Iliosakralgelenk ist lediglich ein Federn. Die Funktionsbewegungen sind so gering, dass sie kaum fühlbar sind.
- Das Lig. sacrotuberale und das Lig. sacrospinale begrenzen die Rotationsbewegung.
- Das Lig. sacroiliacum ventrale verhindert eine vordere Diastase des Gelenks. Wenn man eine Hand auf das Sakrum legt und eine leichte Rotentraktion ausführt, kann man bei der Bewegung der Rute nach kaudoventral und kraniodorsal die geringgradige Bewegung des Sakrums fühlen.

ISG und Sakrum

- Die Beweglichkeit des Iliosakralgelenks und des Sakrums kann man gut beim Schwimmen des Hundes in einem Schwimmbecken fühlen. Dazu legt man die palpierende Hand auf das Sakrum. Bei einem freien, nichtblockierten Sakrum und Iliosakralgelenk kann man dann die Nutation und Gegenrotation spüren.
- Das Sakrum und das Iliosakralgelenk besitzen keine eigenständige Muskulatur, die eine aktive Bewegung ausführen kann. Alle Muskeln, die über das Kreuzbein und das Iliosakralgelenk hinwegziehen, wirken entweder auf das Hüftgelenk oder auf die Lendenwirbelsäule ein.
- Bei der Bewegung des Hundes ist die passive Bewegung des Iliosakralgelenks und des Sakrums jedoch für die alternierenden Bewegungen wichtig, da dabei wechselnde drehende Kräfte auf das Becken einwirken.



Translation


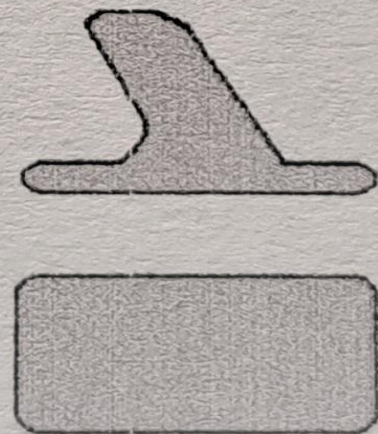

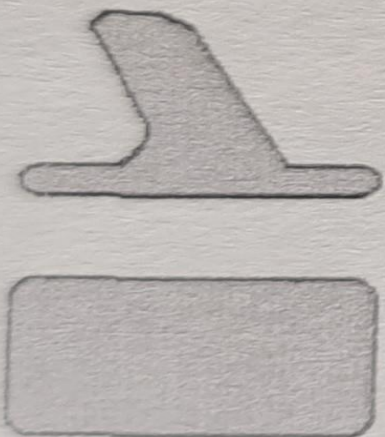


7. Lendenwirbel



Kreuzbein

Rotation



ISG und Sakrum

- Die Torsionsbewegungen, die bei der Fortbewegung entstehen, werden dadurch gedämpft. Das Iliosakralgelenk dient als Stoßfänger und auf ihm ruht das Gewicht des hinteren Körpers.
- Bei großen Hunderassen wird das Gelenk durch das höhere Körpergewicht bis zum 2,7-fachen mehr belastet als bei kleinen Hunderassen.
- Das Iliosakralgelenk ist beim stehenden Hund steil gestellt und erlaubt dadurch eine hohe Elastizität, aber gleichzeitig wird die Tragfähigkeit verringert. Beim Deutschen Schäferhund steht es nahezu sagittal.
- Im Lumbosakralgelenk sind durch die Steilstellung der kaudalen Gelenkfortsätze am letzten Lendenwirbel fast keine Seitwärtsbewegungen festzustellen, es ist vielmehr eine federnd-drehende Wellenbewegung.
- Insgesamt hat man in diesem Gelenk eine physiologische Beweglichkeit von 30 bis 45 Grad, abhängig von der Hunderasse, dem Alter und der physischen Kondition des Tieres.
- Im kaudalen Bereich der Lendenwirbelsäule überwiegen die Rotationsbewegungen, im kranialen Abschnitt der Lendenwirbelsäule, hier überwiegen die Translationsbewegungen.



ISG und Sakrum

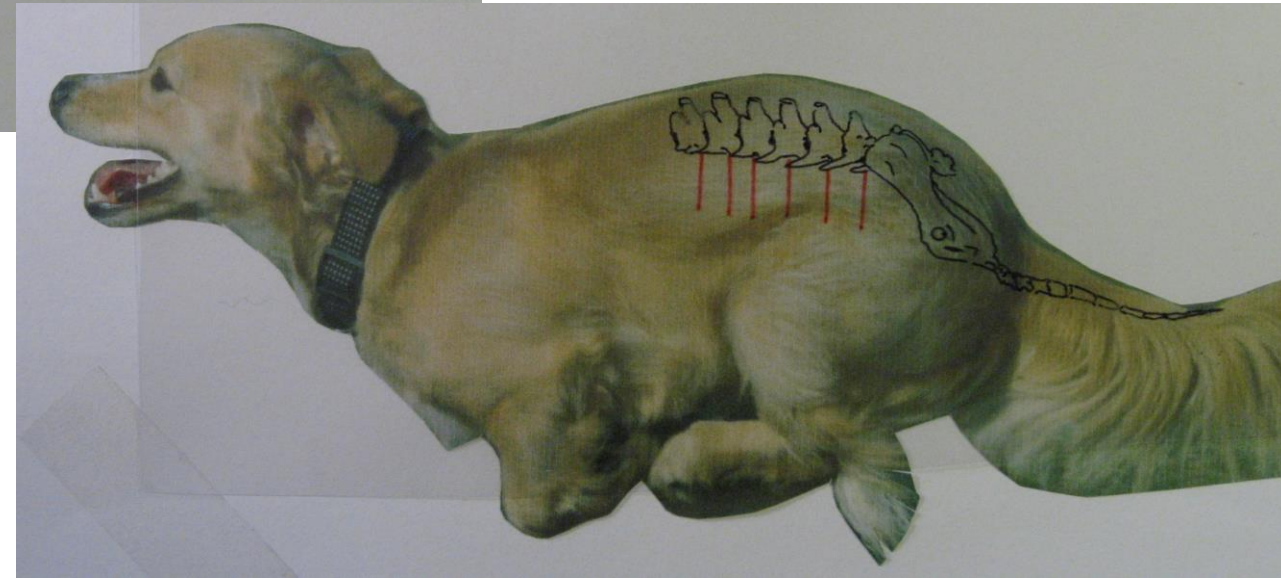
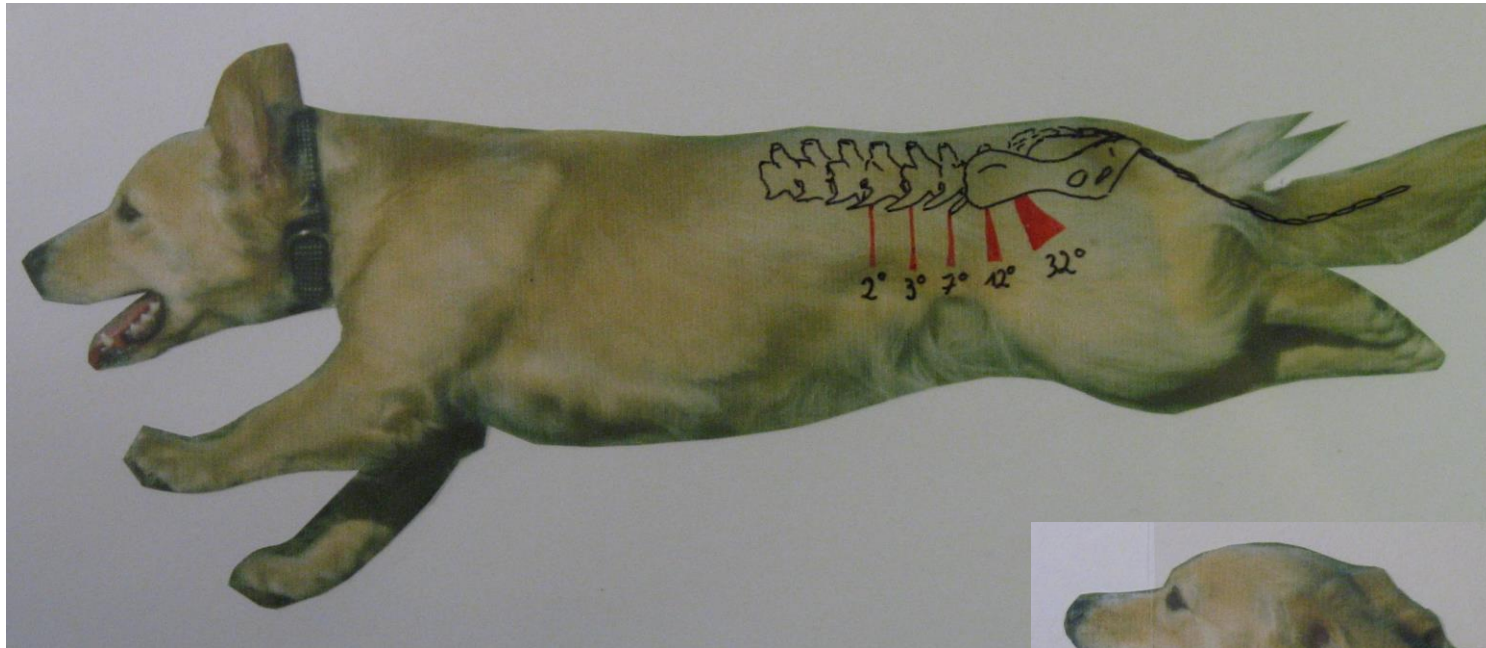
- Zwischen dem 4. und 5. Lendenwirbel ist die laterale Flexion am größten.
- In der Lendenwirbelsäule ist die Flexion und die Extension möglich, aber kaum Rotations- und Translationsbewegungen, aufgrund der steilen Gelenkstellung der letzten kaudalen Gelenkfortsätze.
- Die größte Flexions- und Extensionsbewegung entsteht zwischen dem 7. Lendenwirbel und dem Sakrum, also dem Lumbosakralgelenk.
- Die Rotationsbewegungen erfolgen um ein gemeinsames Zentrum, das sich meist im Bereich der Zwischenwirbelscheibe, des Discus intervertebralis befindet.

Die Lendenwirbelsäule

- Der Übergang des letzten Lendenwirbels (L7) zum Kreuzbein ist im Vergleich zur übrigen Lendenwirbelsäule sehr beweglich und wird, da hier die Kraft vom Becken auf den Körperstamm übertragen und in Vorwärtsbewegung umgewandelt wird, stark belastet.
- Aus diesem Grund ist dieser Übergang besonders empfindlich für Kompressionen und Instabilitäten.
- Die Stenose des Wirbelkanals und damit des Cauda Equina Syndroms sind Auswirkungen dieser massiven Überlastung in diesem Bereich.
- Größte Bandscheibe zwischen 7. LWS und Kreuzbein, da hier die meiste Kraft von den He auf die Wirbelsäule übertragen wird.

Die Lendenwirbelsäule

- 7. LW/Kreuzbein

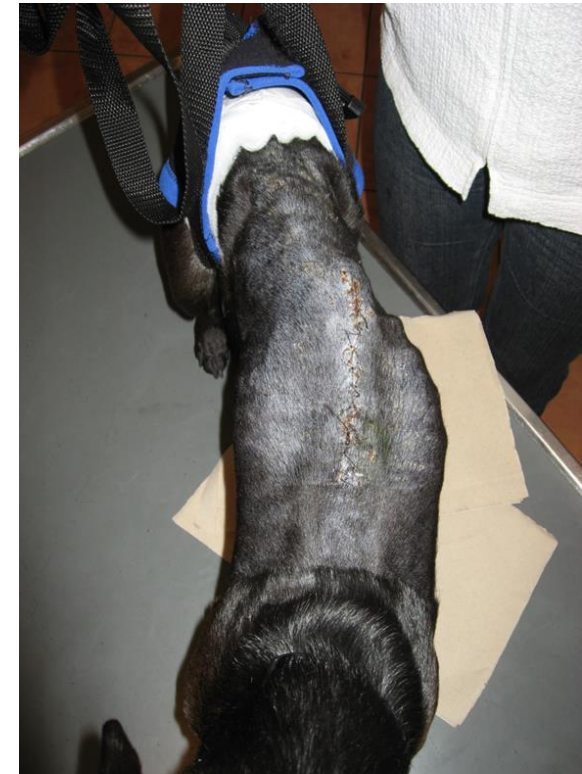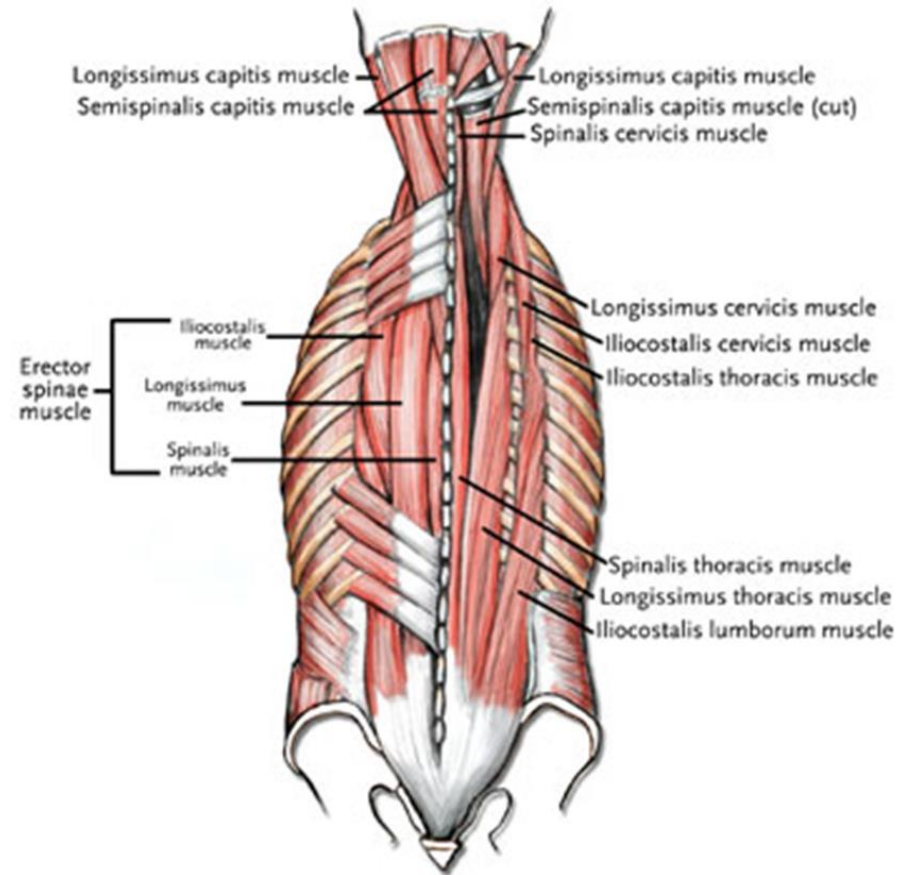


ISG und Sakrum

- Die größte Rotationsbewegung erfolgt zwischen dem 7. Lendenwirbel und dem Kreuzbein oder im Wirbelkörper des 7. Lendenwirbels direkt.
- Bei degenerativen Veränderungen im Discus oder im Bereich des lumbosakralen Übergangs, kommt es in Folge zu Veränderungen der Rotationszentren.
- Eine zentrale Rolle für die Stabilität der Lendenwirbelsäule spielen die Ausdehnung und Stellung der kleinen Wirbelgelenke.
- Die sagittale intervertebrale Rotation bei den symmetrischen Gangarten des Hundes ist bedeutend kleiner als früher angenommen.

ISG und Sakrum

- Die epaxiale Rückenmuskulatur, auch autochthone Rückenmuskulatur genannt, spielt dabei eine große Rolle als stabilisierende Komponente der lumbalen Wirbelsäulenbewegung.



ISG und Sakrum

Gewichtsbelastung

- Die Gewichtsbelastung der Hintergliedmaße beim stehenden Hund beträgt ungefähr 30 bis 40%, in Bewegung kann die Belastung bis zu 300% des Körpergewichts betragen.
- Die Hauptlast bei der Kraftübertragung von der Hintergliedmaße auf den Rumpf tragen das Lumbosakral- und das Iliosakralgelenk (ISG).
- Die faserigen kollagenen Strukturen des ISG wirken den beim Bewegungsablauf entstehenden Scherkräften entgegen. Dabei helfen ihnen auch die breiten Flügel des ersten Sakralwirbels, die Ala sacralis.
- Wird das ISG überlastet, lockern sich mit der Zeit die kollagenen Faserbündel und das Sakrum kann nach ventral absinken. Dadurch entstehen im Bereich des hyalinen Knorpels der Gelenkflächen Drucknekrosen, besonders ventrolateral am Sakrum und dorsomedial am Darmbein

ISG und Sakrum

- Durch die nachfolgende enchondrale Ossifikation kommt es am Ende zur Ankylose des Iliosakralgelenkes.
- Beim Boxer und beim Deutschen Schäferhund wiesen in einer Studie von Gebhardt (1974) alle Hunde, die älter als drei Jahre waren, Veränderungen im Iliosakralbereich auf.
- Zeigt der Hund beim Federungstest nach Zohmann und Fuchs (2000) keine Schmerzen an, so liegt eine irreversible Ankylose des ISG vor. Zeigt der Hund Schmerzen bei diesem Test, so handelt es sich um eine reversible Blockierung.
- Einige Autoren gehen davon aus, dass die abfallende Rückenlinie und die stärkere Winkelung der Hintergliedmaße, die bei einigen Hunderassen wie z. B. dem Deutschen Schäferhund und dem Dobermann eine Zuchtanforderung darstellen, das Auftreten eines Übergangswirbels fördert.
- Die Hunde stehen mit weit nach kaudal gestreckten Hintergliedmaßen da und sie laufen mit einer abgesenkten Kruppe. Diese Körperhaltung bedingt eine Überlastung des Lumbosakralgelenks und der Iliosakralgelenke, da die Hintergliedmaße nicht unter dem kaudalen Körperschwerpunkt steht.
- Ob diese Aussage aber stimmt, ist wissenschaftlich noch nicht bewiesen.

ISG und Sakrum

Blockierungen des ISG

- Blockierungen im ISG können zu Gangbildveränderungen und zu Schmerzen im Bereich des Iliosakralgelenks führen, da ein blockiertes ISG den Bewegungsimpuls der Hintergliedmaße nicht mehr im ISG bündeln kann.
- Die federnd-schwingende Wellenbewegung wird dadurch direkt über das fixierte Sakrum an das Lumbosakralgelenk weitergeleitet. Die Bandscheibe zwischen dem 7. Lendenwirbel und dem 1. Sakralwirbel wird dabei überlastet.
- Durch die Steilstellung des ISG beim Deutschen Schäferhund, im Gegensatz zu anderen Hunderassen, und dem Fehlen des Hilfsfortsatzes am 7. Lendenwirbel kommt es hier außerdem zu Translationsbewegungen.
- Durch diese Bewegung wird die Belastung der Bandscheibe und des Bandapparates im Lumbosakralgelenk noch mehr erhöht.

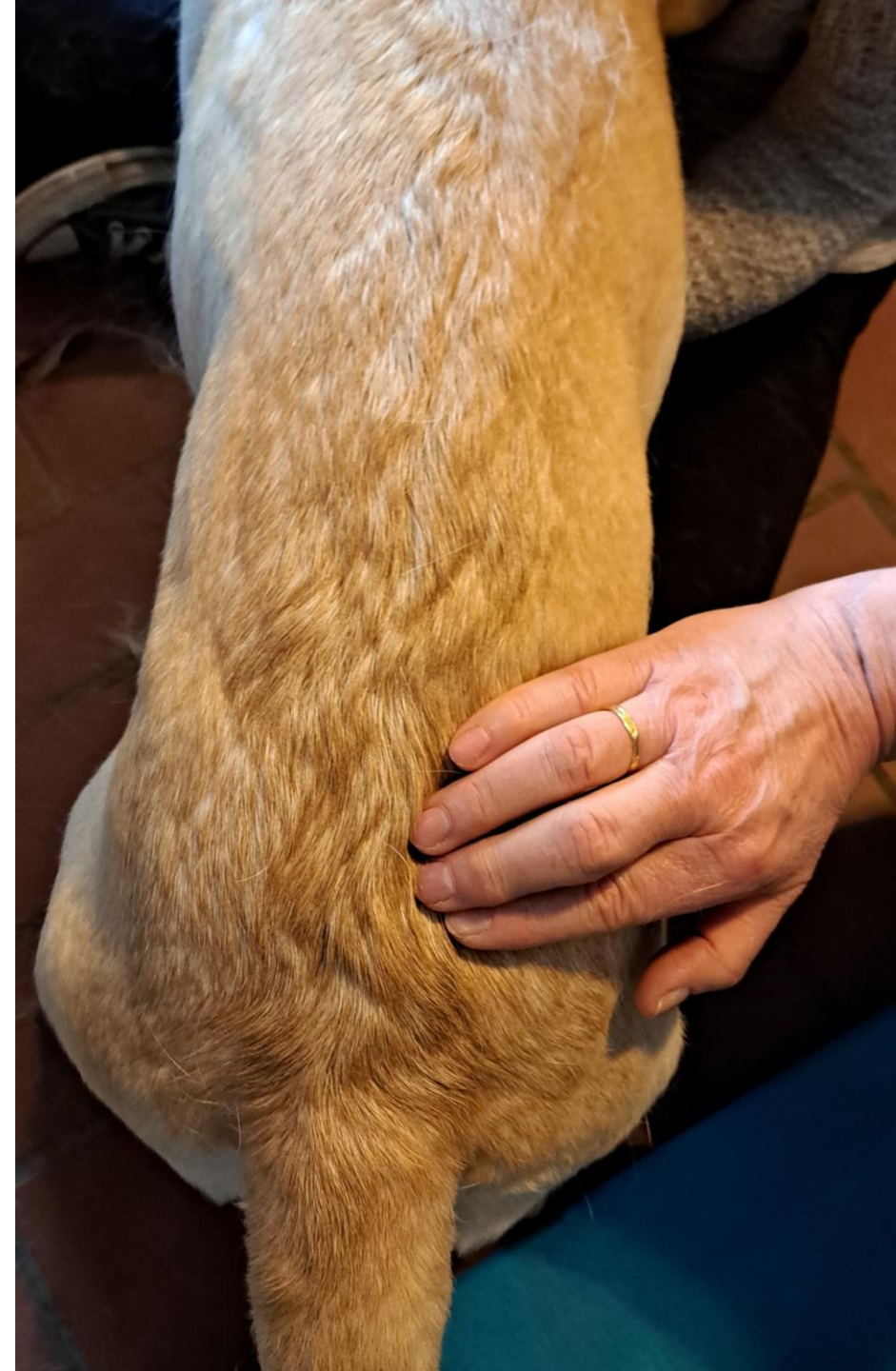Der Übergangswirbel

- In Folge wird die periostale Verankerung des Lig. longitudinale ventrale überdehnt und es kommt zur Osteophyten- und Ankylosenbildung in diesem Periostbereich, wenn die Blockierung nicht gelöst wird.
- Liegt die Blockierung schon längere Zeit vor, so können Asymmetrien der Kruppen- und Hintergliedmaßenmuskulatur und/oder der Beckenstellung oder eine Spondylosebildung zwischen dem 7. LW und dem Sakrum auftreten.
- Meist tritt die Blockierung sekundär durch Probleme im kaudalen Wirbelsäulenbereich oder durch schmerzhafte Veränderungen in den Hüft- und Kniegelenken auf.
- Der Hund setzt sich nicht mehr mit gleichmäßig angewinkelten Gliedmaßen hin, sondern streckt oft die schmerzhafte Seite nach kraniallateral.

Das Iliosakralgelenk (ISG)

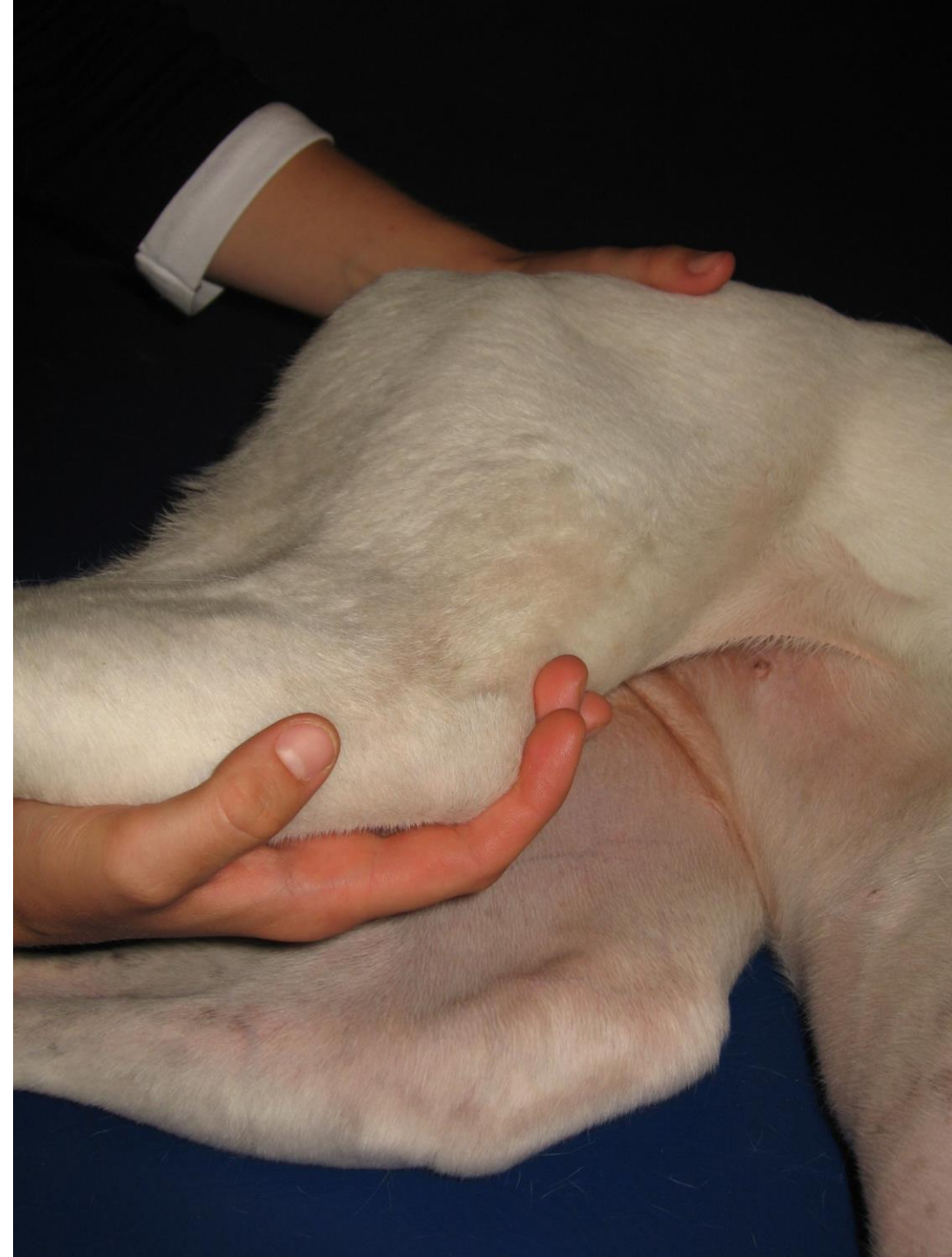Keine Bewegung fühlbar:

- Blockierung, es klemmt!
- 1. Behandlungsmöglichkeit:
- Hund im Stand behandeln.
- Finger der Monitorhand auf den Gelenkspalt zwischen Darmbeinschaukel und Sakrum legen. 2. Hand umfasst den Oberschenkel von kranial und führt leichte Schüttelungen nach lateral und medial aus, so lange, bis man unter der Monitorhand eine leichte Bewegung fühlt.

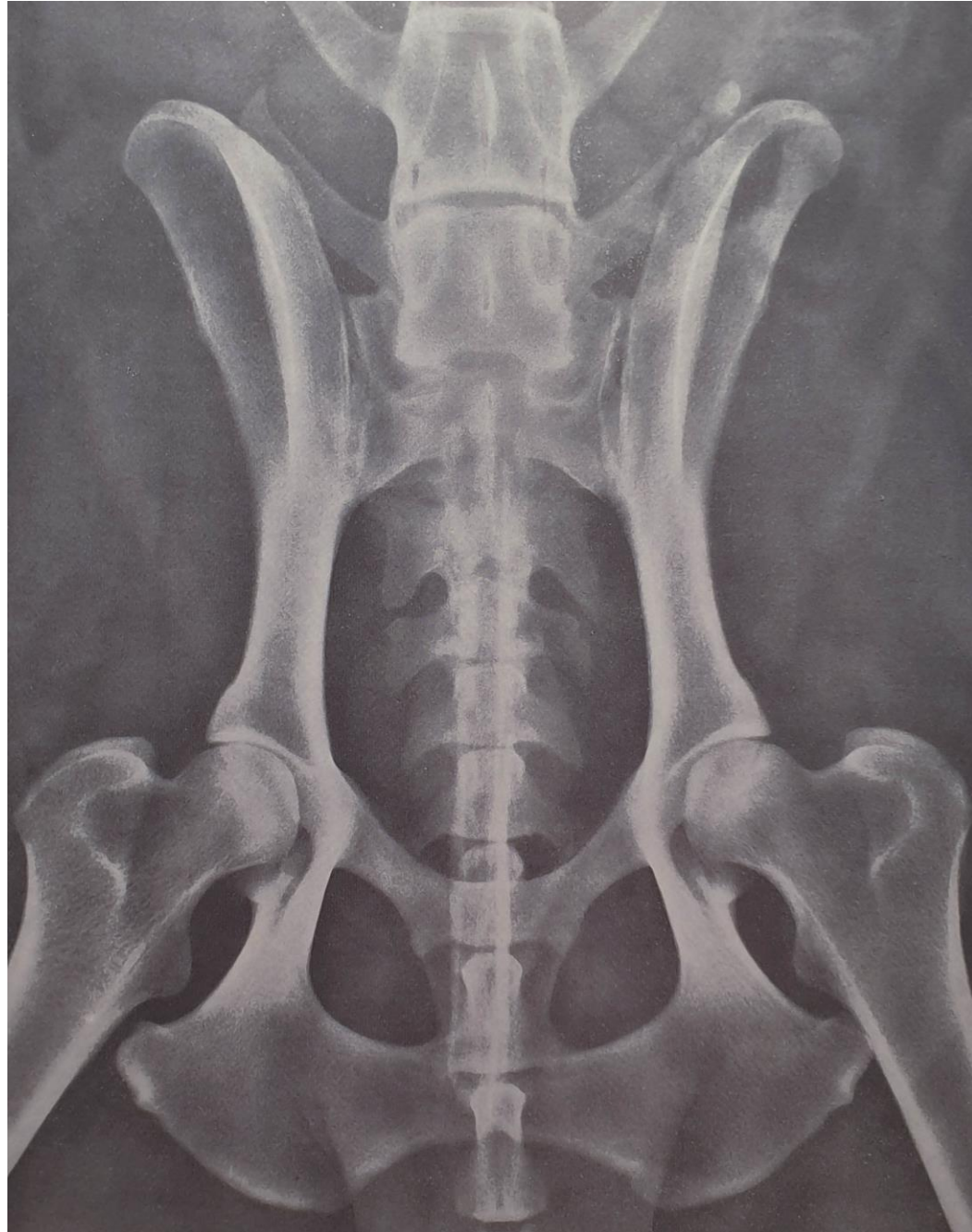


ISG und Sakrum

- Zweite Untersuchungsmöglichkeit im Liegen mit Vibrationsbewegungen oder Schüttelungen, je nach Schmerzhaftigkeit.
- Die Behandlung solange durchführen bis eine Bewegung spürbar ist.
- Behandlungsdauer zwischen 1- 5 Minuten bis eine Bewegung am ISG zu fühlen ist.

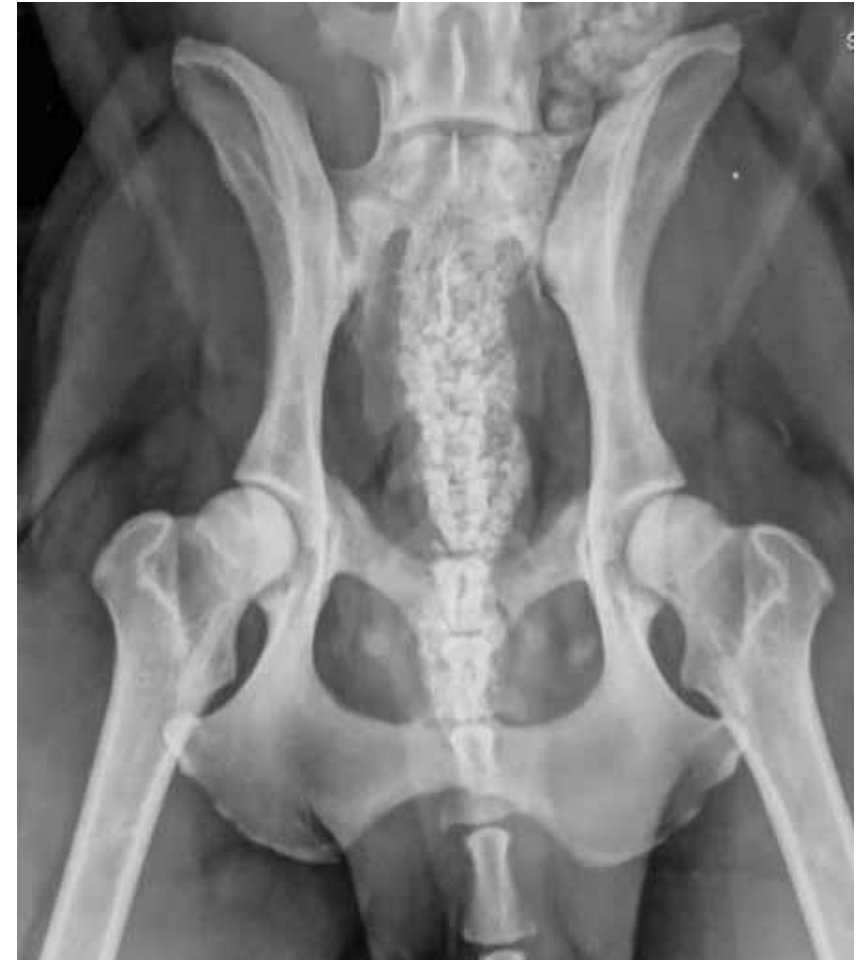

Röntgen: Hüften



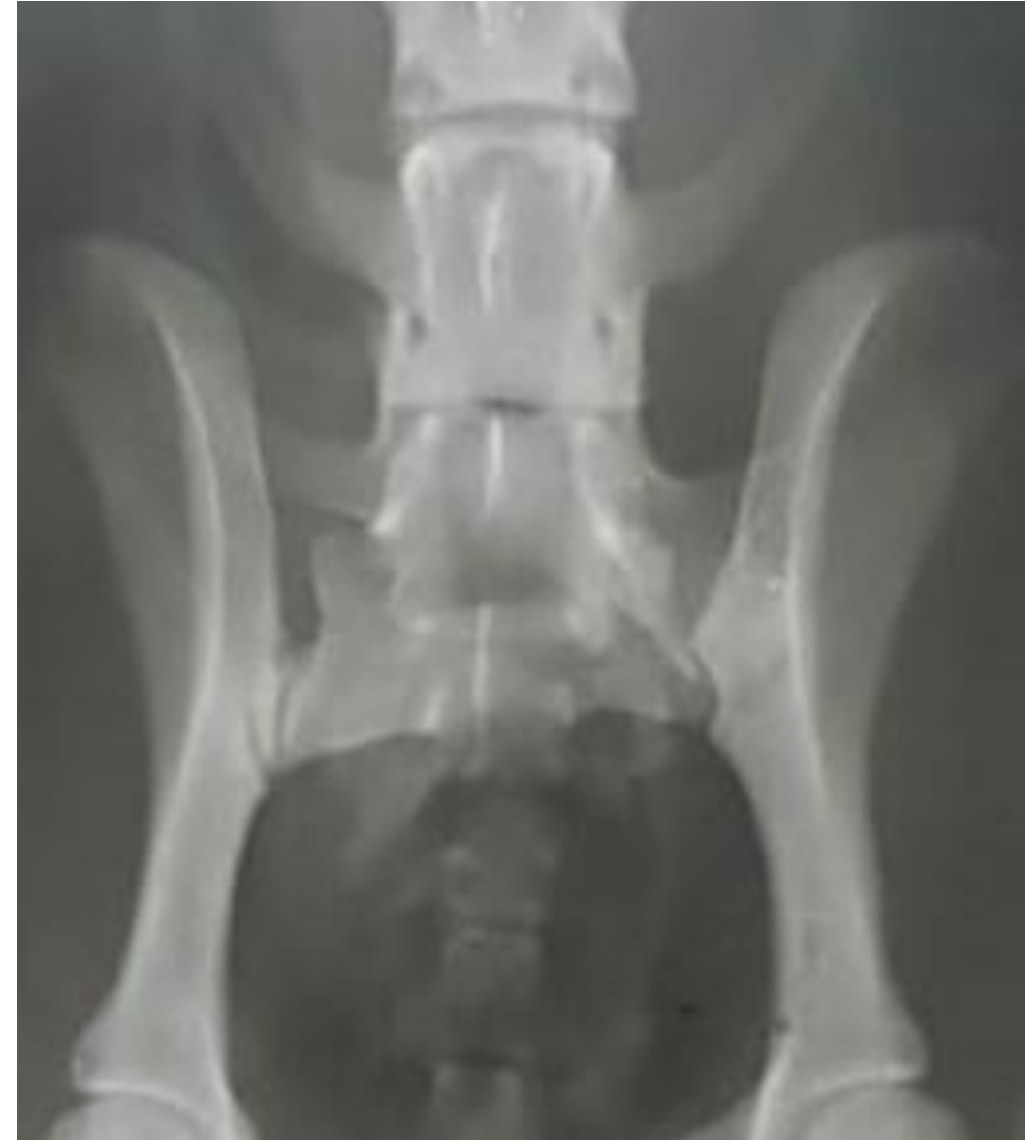ISG und Sakrum

- Welche funktionellen und strukturellen Möglichkeiten schränken die Bewegung des Beckens ein?
- Muskuläre Verspannungen (Schon- und Fehlhaltung)
- Knöcherner Veränderungen im kaudalen Bereich (LWS, Hüfte, Knie usw.)



ISG und Sakrum

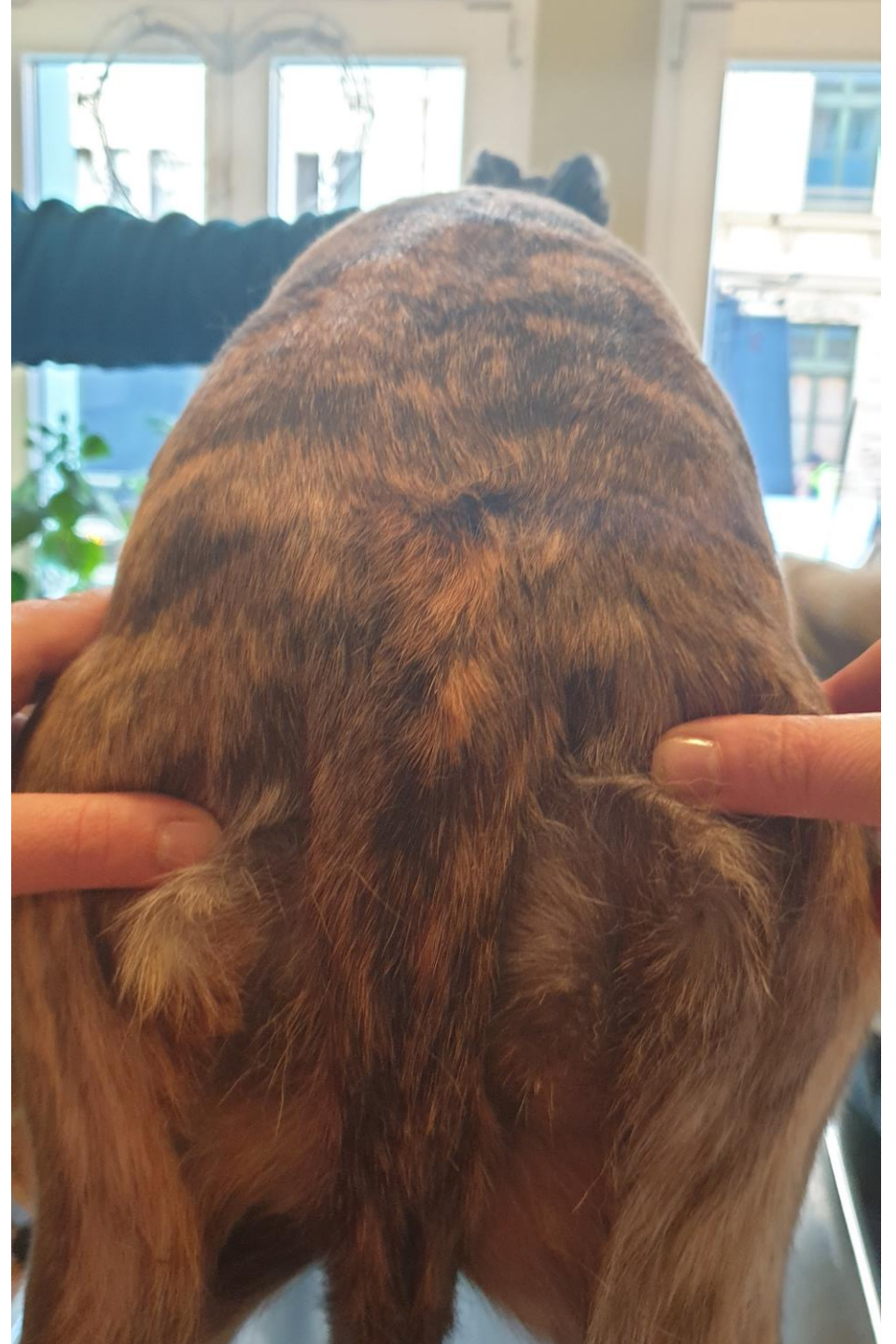- Blockierungen des ISG, Sakrum, aber sie sind meist Folgen von
 - Einem Fehltritt
 - Muskulären Verspannungen
 - Blockierungen im LWS-Bereich
 - Gelenk- und Muskelprobleme in der Hintergliedmaße
- Beckenschiefstand
- Übergangswirbel
- Was war die Ursache, wo liegt das Symptom?



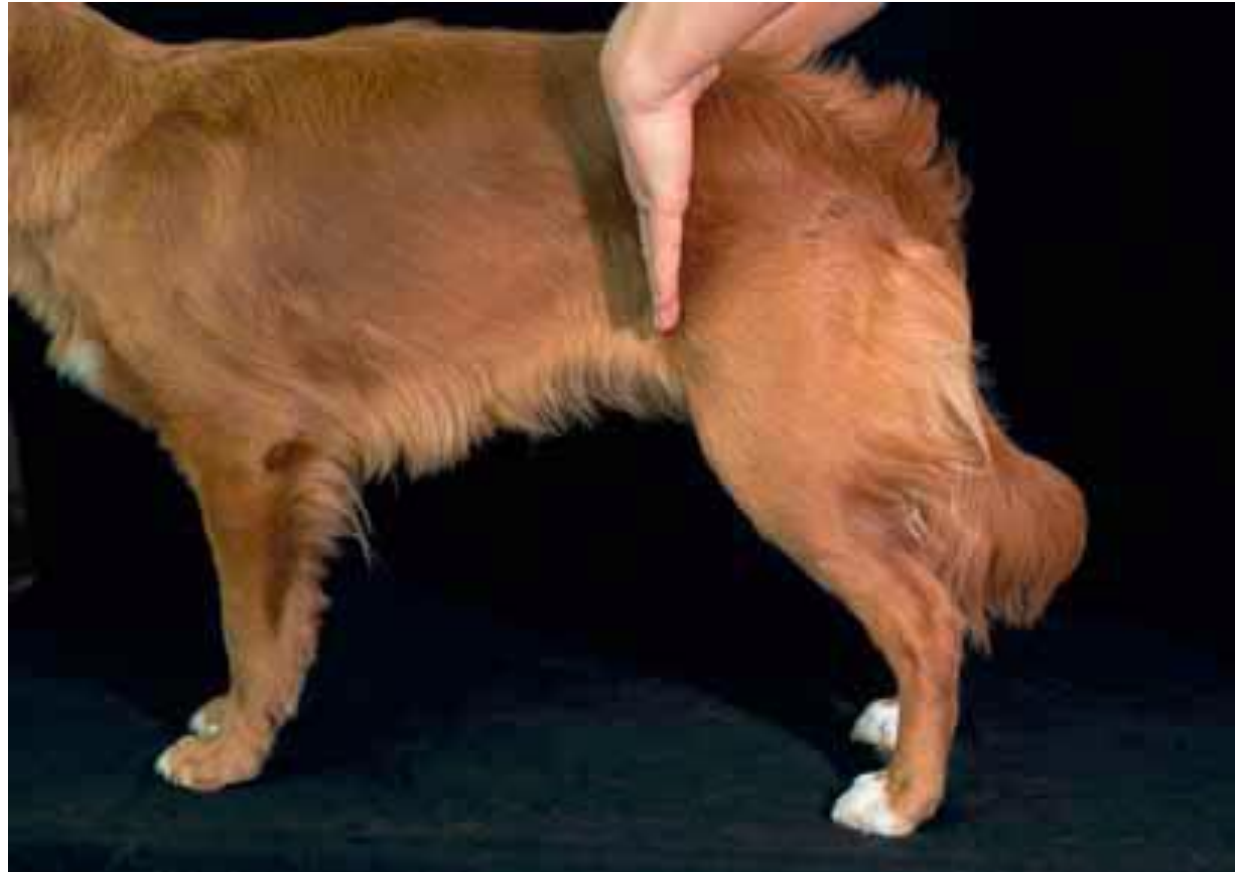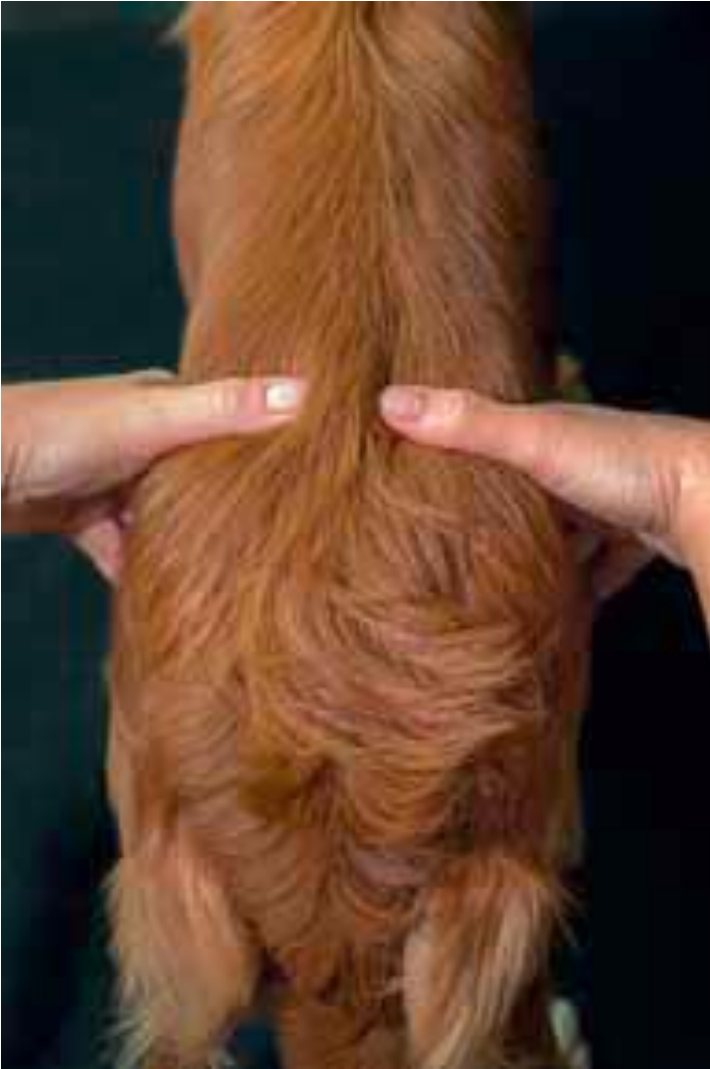Der Übergangswirbel

Beckenschiefstand – Ursachen:

- Angeboren – falsche Geburtshilfe
- Trauma (Ausgerutscht – Fraktur)
- In Folge von Schon- und Fehlhaltung
- Übergangswirbel

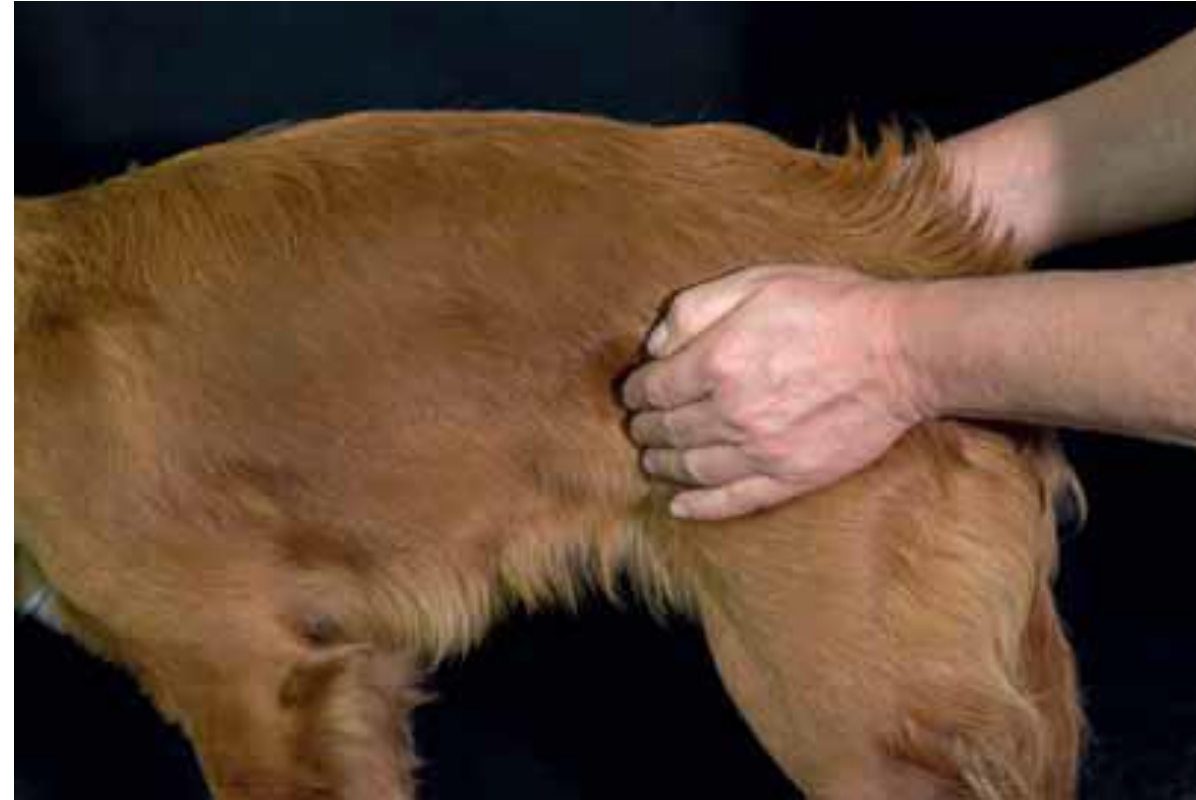

Beckenschiefstand?



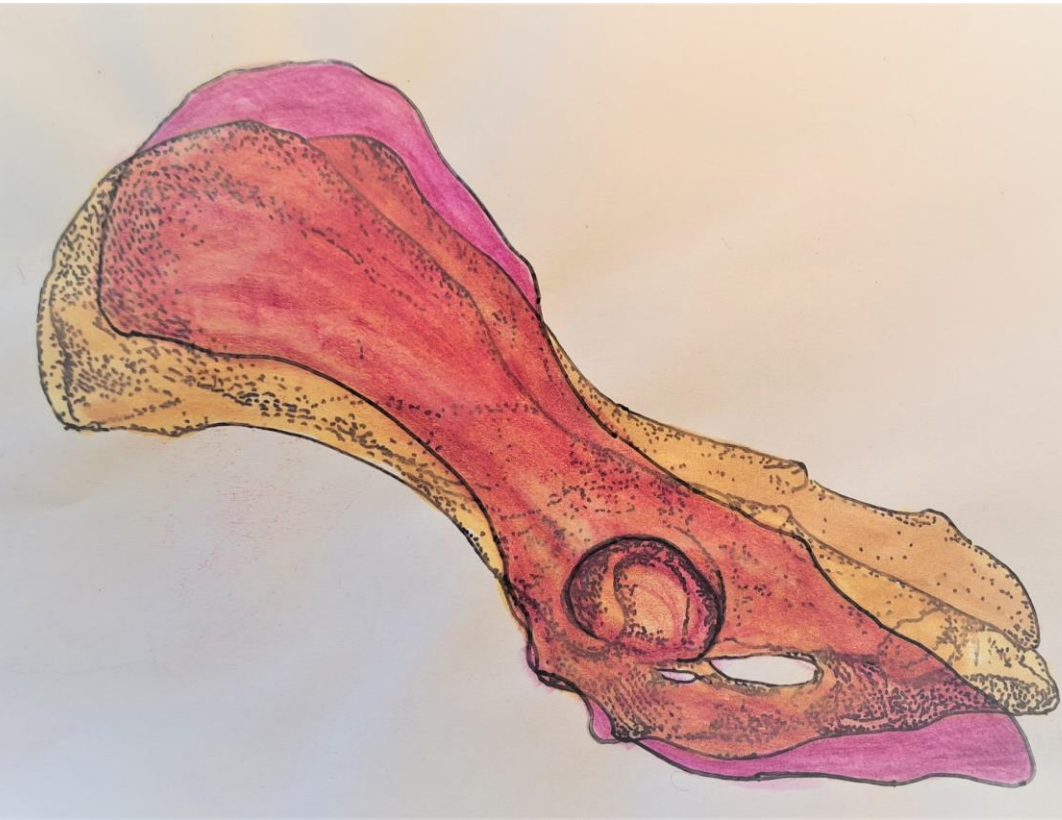Die Mobilisation des Beckens

- Testung der Mobilisation des gesamten Beckens. Sie dient dazu die Mobilität des gesamten Beckens zu überprüfen.
- Sie kann im Stand als auch im Liegen durchgeführt werden. Man führt einen Federungstest durch. Dazu gibt es drei Handgriffe:
- 1. Eine Hand auf dem Sitzbein, dabei ist der Daumen auf dem Sitzbeinhöcker, die zweite Hand umfasst die Darmbeinschaufeln der diagonalen Seite. Es wird eine leichte Federung über die Diagonale durchgeführt.

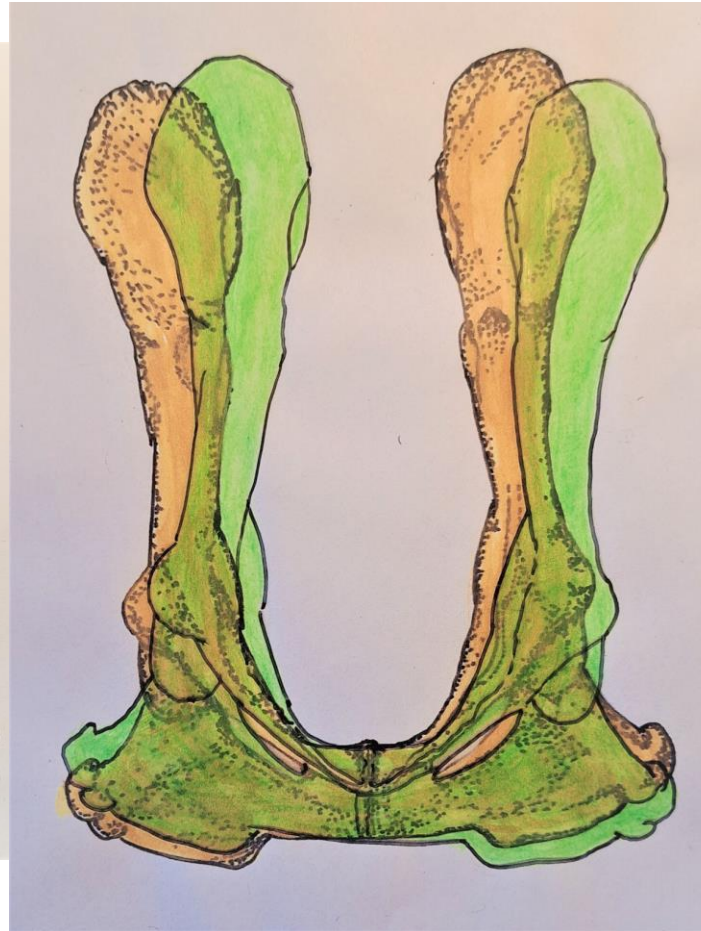

Die Bewegung des Beckens

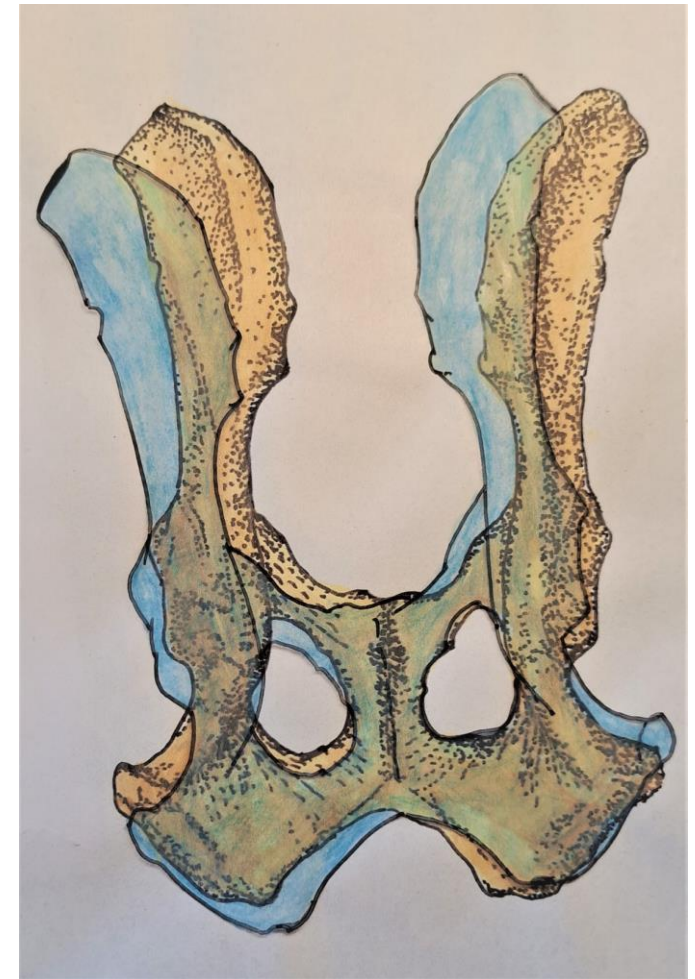LATERALANSICHT –
DORSOVENTRALE
BEWEGUNG



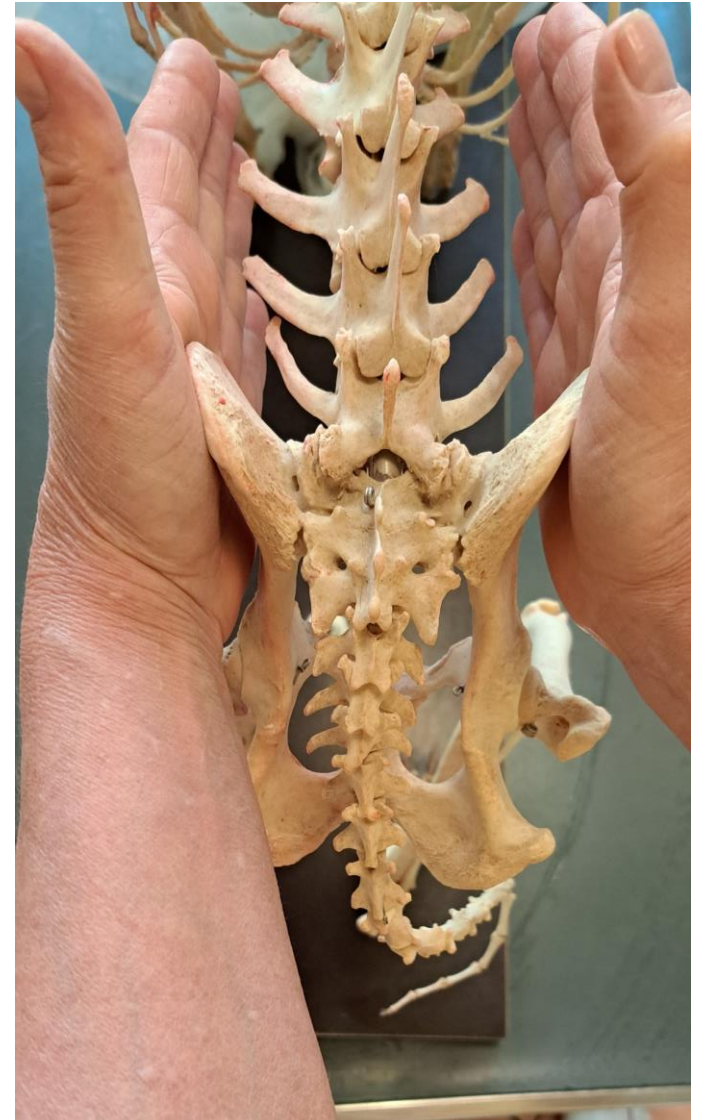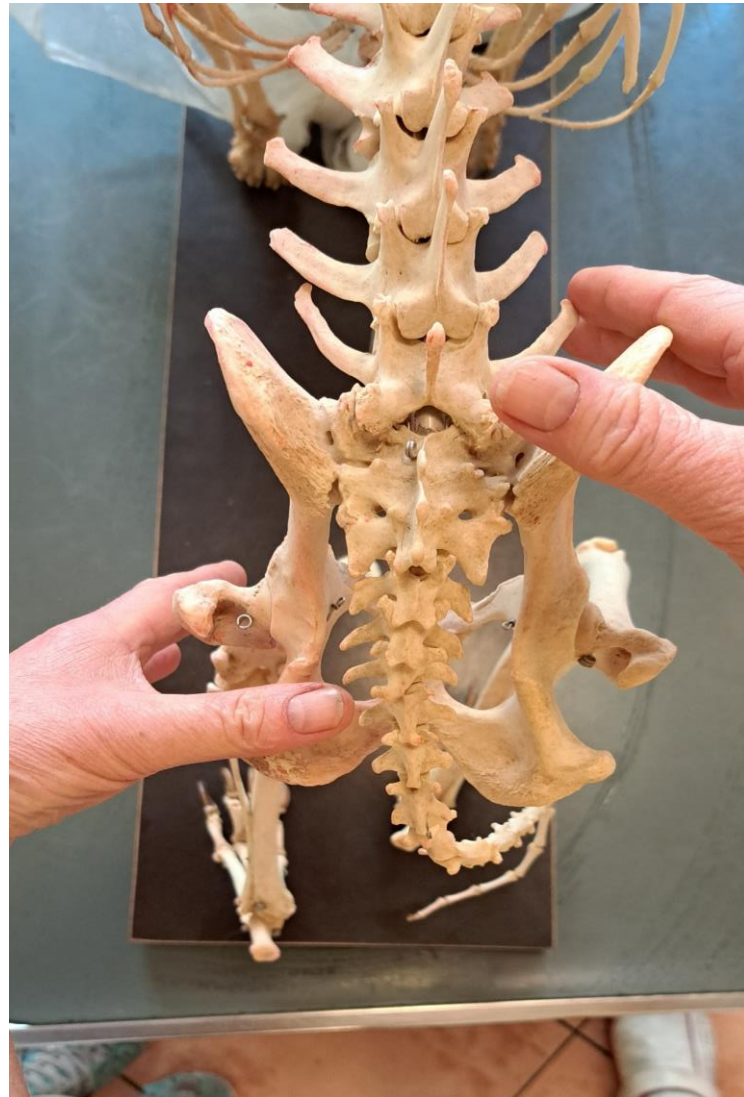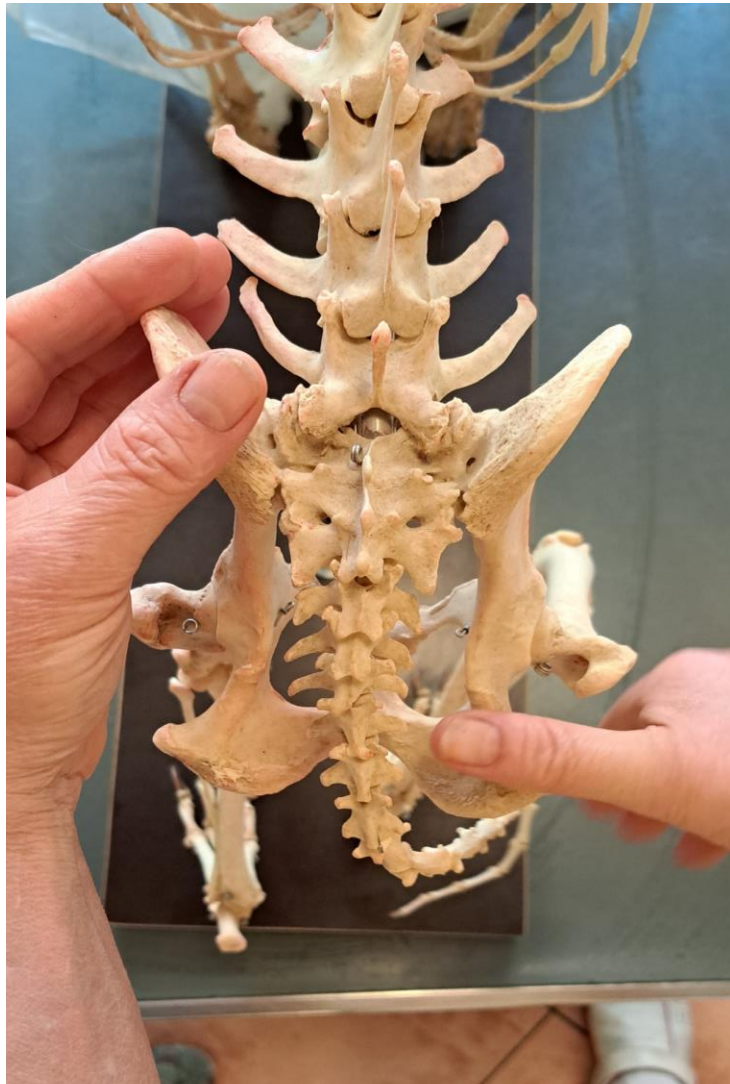KRANIALANSICHT –
LATEROLATERALE
BEWEGUNG



DORSALANSICHT -
KIPPBEGEWUNG



Die Bewegung des Beckens



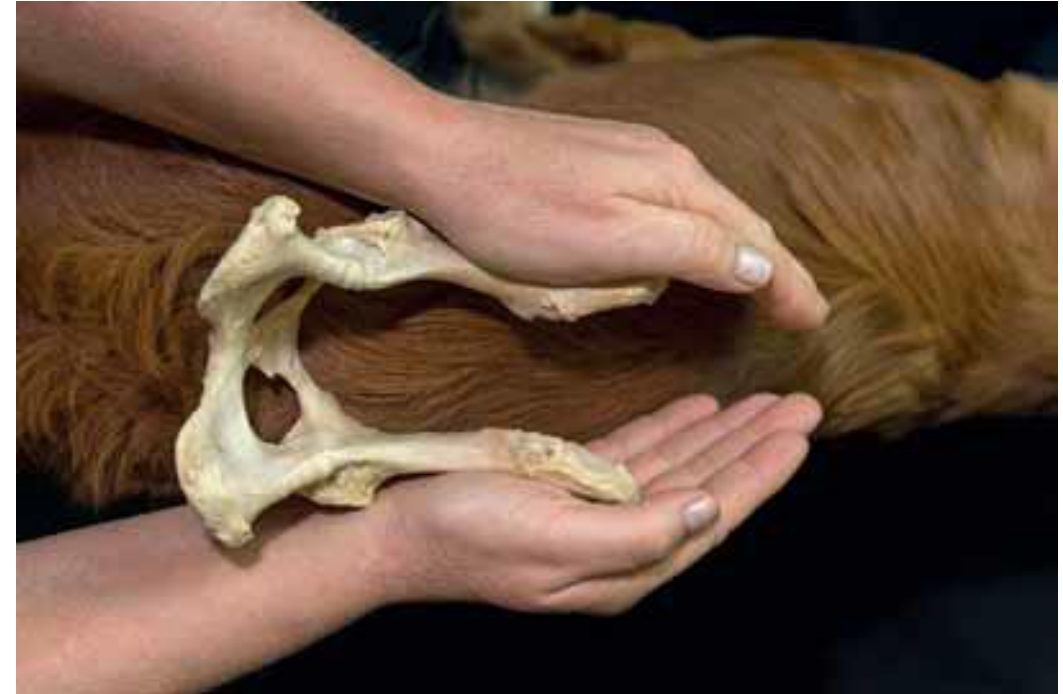Die Mobilisation des Beckens

- 2. Testung im Liegen mit der gleichen Handhaltung, wenn der Hund nicht stehen will oder die Blockierung schon lange besteht zur Therapie.
- Ist keine Bewegung von „unten rechts nach oben links“ zu spüren, so ist die Bewegung eingeschränkt.
- Vor der Behandlung der Beckenbewegung immer erst ISG und Sakrum mobilisieren, erst dann über die diagonale therapieren!
- Erst die bessere Seite behandeln.
- Dann die eingeschränkt Seite.



Die Mobilisation des Beckens

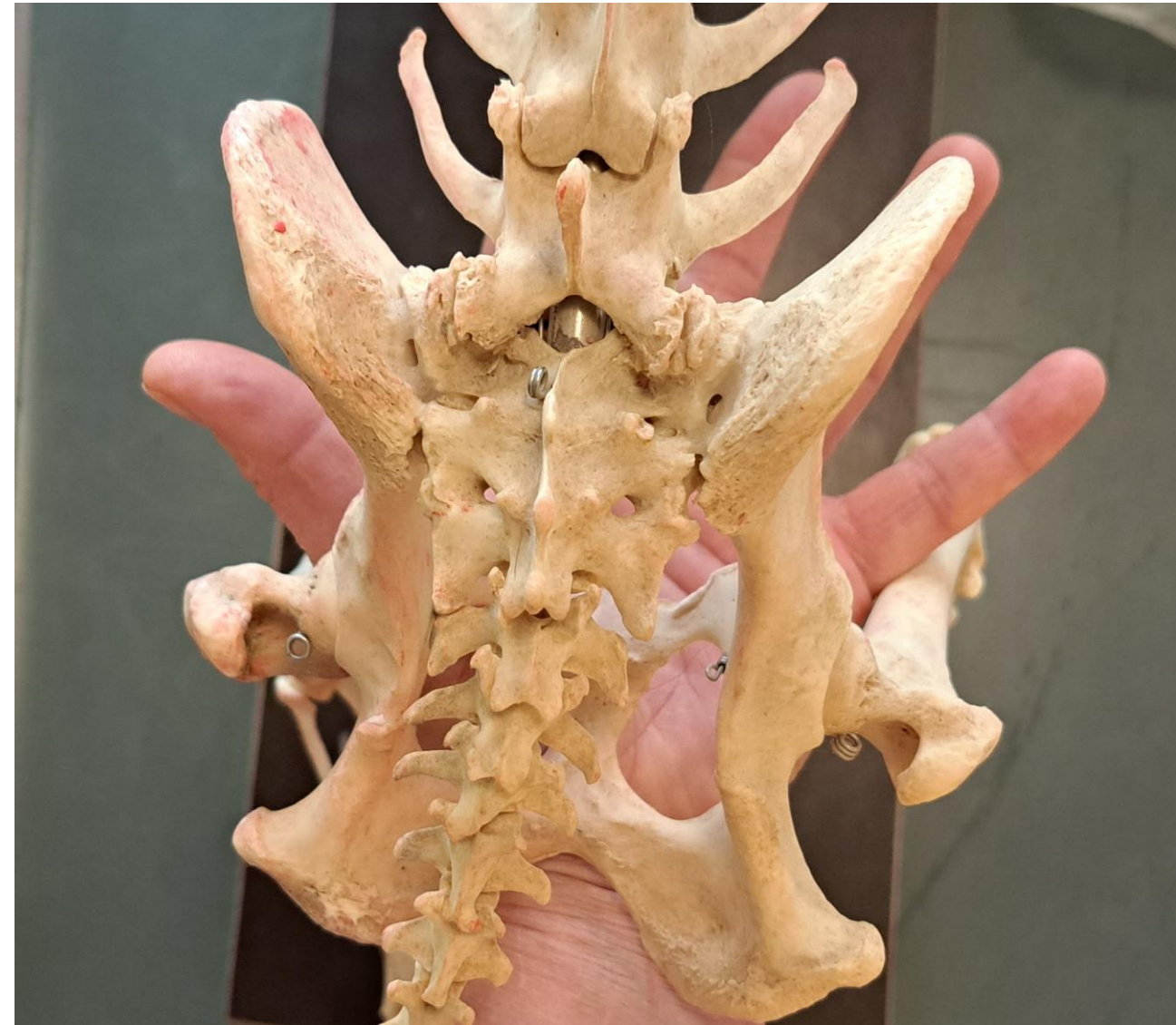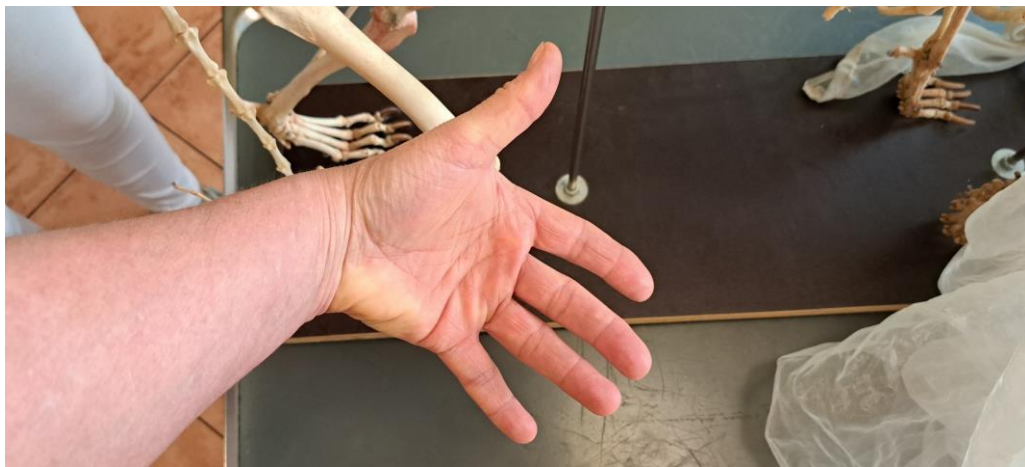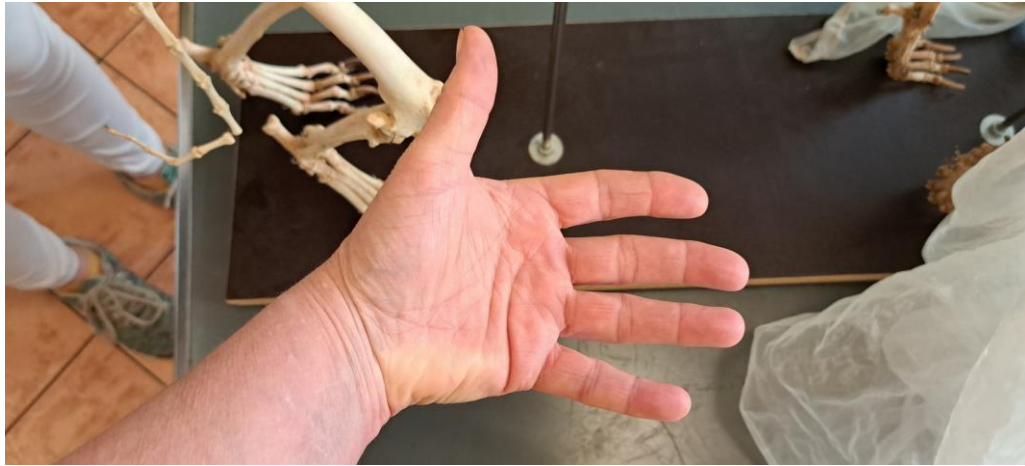- 3. Man führt einen Federungstest an den Darmbeinschaufeln im stand oder im Liegen durch.
- Man dazu nimmt die Darmbeinschaufeln in die Handflächen und übt gleichzeitig leichten Druck von rechts und links auf die Darmbeinschaufeln aus.
- Ist beim Federungstest an den Darmbeinschaufeln keine Bewegung zu fühlen, geht von der Untersuchung direkt in die Therapie über.



Beckenschiefstand

- Man legt die Daumen und die ausgestreckte Hand vor die Darmbeinschaufeln und schaut, ob sich die Daumen.
- auf gleicher Höhe und auf gleicher Ebene befinden. Dabei ist darauf zu achten, dass die Hintergliedmaßen auf gleicher Höhe fußen.
- Außerdem überprüft man, ob sich die Tuber ischiadica auf gleicher Höhe und Ebene befinden.

Die Beckendehnung



Der Übergangswirbel - Embryologie

Bei der embryonalen Entwicklung der Wirbelsäule unterscheidet man drei verschiedene Phasen:

- 1. Die mesenchymale Phase:** Hier entwickeln sich die Ursegmente: die Wirbelkörper und die Disci, die durch die Intersegmentalspalten getrennt sind. Mittig in den Ursegmenten befindet sich das Bandscheibenblastem. Aus einem Urwirbel entwickelt sich die Zwischenwirbelscheibe, der kraniale Teil des später kaudal liegenden Wirbels und der kaudale Teil des später kranial davor liegenden Wirbels. Dadurch kommt es zu einer Verschiebung der ursprünglichen Segmentierung um eine halbe Wirbellänge. Das ist auch der Grund, warum später die Segmentalmuskulatur an zwei Wirbelkörpern inseriert.
- In der mesenchymalen Phase können sich Wirbelanomalien der Wirbelkörper entwickeln wie der mediolaterale Keilwirbel, der Schmetterlingswirbel, Halbwirbel und der Übergangswirbel. In der zuvor ablaufenden ektodermalen Entwicklung kann es zu Veränderungen des Wirbelbogens beim Übergangswirbel kommen.

Der Übergangswirbel - Embryologie

1. **Die chondrale Phase:** Hier entwickeln sich die Knorpelkerne. Durch den Wachstumsdruck der Knorpelkerne werden aus der Chorda dorsalis Zellen in die Bandscheibenanlagen gedrückt und entwickeln sich dort zum Nucleus pulposus. Die restliche Chorda dorsalis löst sich komplett auf.
2. **Die ossäre Phase:** Im Halsbereich beginnt die Ossifikation der Wirbelkörper und wandert nach kaudal fort. Die mineralisierte Knorpelmatrix wird von Chondroklasten aufgelöst. Osteoblasten lassen im Zentrum des Wirbelkörpers Knochenbälkchen und den Markraum entstehen.
 - In der Fetalphase erfolgt die Fusion der Wirbelkörper und Wirbelbögen. Durch Segmentations- und Bildungsstörungen kann es zur Bildung von Blockwirbeln, Übergangswirbeln und zu einer Hypoplasie der Gelenkfortsätze kommen. Des Weiteren kann es durch eine Zentrumhypoplasie oder eine Aplasie zur Bildung eines dorsoventralen Keilwirbels kommen.
 - Beim Fleischfresser liegen bei der Geburt die drei Sakralwirbel noch als einzelne Wirbel vor. Die ventralen Ossifikationszentren der ersten beiden Sakralwirbel fusionieren erst im Alter von 12 Monaten und sie sind an der Bildung der Kreuzbeinflügel beteiligt.
 - Man vermutet, dass das zunehmende Körpergewicht, körperliche Belastung und die ungebremste Aktivität des Hundes die Knochenkerne, besonders des Iliosakralgelenks, beeinflussen.

Der Übergangswirbel

- Zwischen dem 18. bis 24. Lebensmonat fusionieren die Sakralwirbel zum späteren Sakrum durch eine Verknöcherung der Intervertebralspalten.
- Die Crista sacralis mediana entsteht durch die Fusion der Dornfortsätze der Sakralwirbel. Der Übergangswirbel kann also in der embryonalen als auch in der fetalen Entwicklungsphase entstehen, abhängig von der vorliegenden Anomalie. Er zählt zu den am häufigsten vorkommenden kongenitalen Wirbelsäulenanomalien.
- Allerdings ist seine Entstehung noch unklar. Man vermutet, dass es durch eine Malformation der kleinen Wirbelgelenke im LWS-Bereich und eine verminderte Steilstellung der Gelenkflächen am letzten Lendenwirbel das Cauda-equina-Syndrom (= Degenerative lumbosakrale Stenose = DLSS) entstehen kann.

Der Übergangswirbel

- Fehlen dann noch die Procc. accessorii am 7. Lendenwirbel kann es zu eine Subluxation kommen und dadurch die Bandscheibe zwischen dem 7. Lendenwirbel und dem Kreuzbein massiv belastet werden. Dies kann zu einer Subluxation des 7. Lendenwirbels führen und damit auch die Zwischenwirbelscheibe in diesem Bereich in Mitleidenschaft ziehen.
- Die kleinen Wirbelgelenke nehmen eine zentrale Rolle für die Stabilität im Übergangsbereich Lendenwirbelsäule-Sakrum ein, wenn es um ihre Ausdehnung und Stellung im LWS-Bereich geht.
- Bei größeren Hunden sind die Endplatten größer und sie weisen auch eine größere Kontaktfläche auf, aber leider nehmen sie nicht proportional mit der Größe des Hundes zu. Die Form der Gelenkflächen zwischen dem Proc. articularis caudalis des 7. Lendenwirbels und dem Proc. articularis cranialis des Sakrums spielen auch eine Rolle bei der Stabilität des Lumbosakralgelenks.

Der Übergangswirbel

Es werden dabei vier verschiedene Formen von Gelenkflächen unterschieden:

- Beide Gelenkflächen sind gerade
- Die Gelenkfläche des Proc. articularis caudalis ist gerade, nur die Gelenkfläche des Proc. articularis cranialis ist im dorsalen Bereich ggr. nach kaudal gewinkelt
- Beide Gelenkflächen sind von dorsal nach ventral konkav gewinkelt
- Beide Gelenkflächen sind von dorsal nach ventral konvex gewinkelt

Der Übergangswirbel

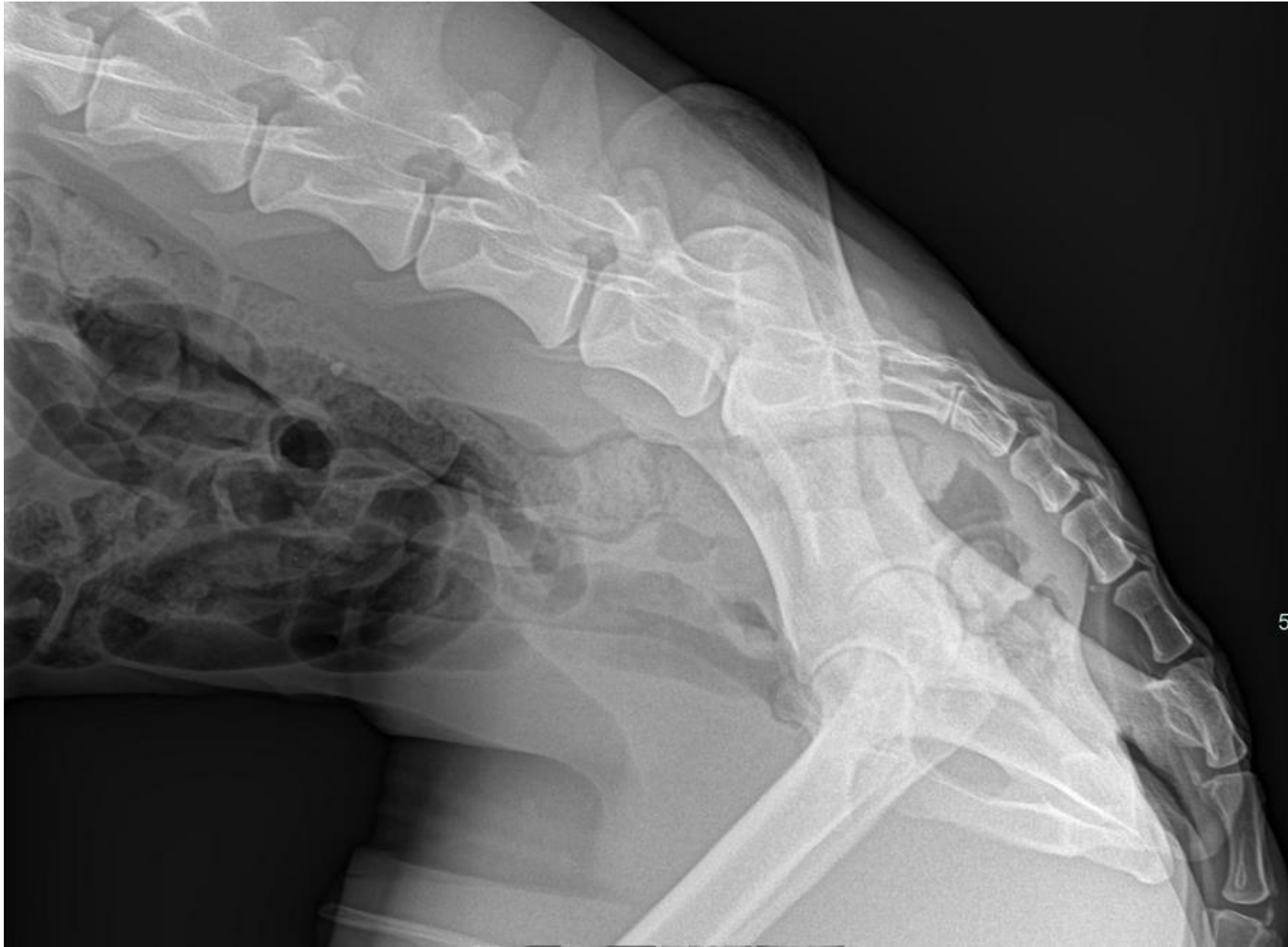
- Man nimmt an, dass leicht gewinkelte oder runde Gelenkformen eine größere Stabilität ermöglichen.
- Die gerade Gelenkform der kleinen Facettengelenke kommt bei 80% der Deutschen Schäferhunde vor, bei anderen Rassen sind es nur 26%, die eine gerade Form der Facettengelenke aufweisen.

Der Übergangswirbel

Formen von Übergangswirbeln

- Übergangswirbel, auch Schaltwirbel genannt, sind eine Art von Verbindungswirbel zwischen zwei verschiedenen Wirbelabschnitten, die sich aber morphologisch weder dem einen noch dem anderen Wirbelsegment zuordnen lassen.
- Ein Übergangswirbel kann symmetrisch oder asymmetrisch auftreten. Übergangswirbel sind kaudal häufiger zu finden als kranial.
- Außerdem kann man verschiedene Übergangswirbel in der Wirbelsäule lokalisieren, je nach Wirbelsegment: Okzipitoatlanto-axial, zervikothorakal, thorakolumbal, lumbosakral und sakrokokzygeal.

Der Übergangswirbel - sakrokokzygeal



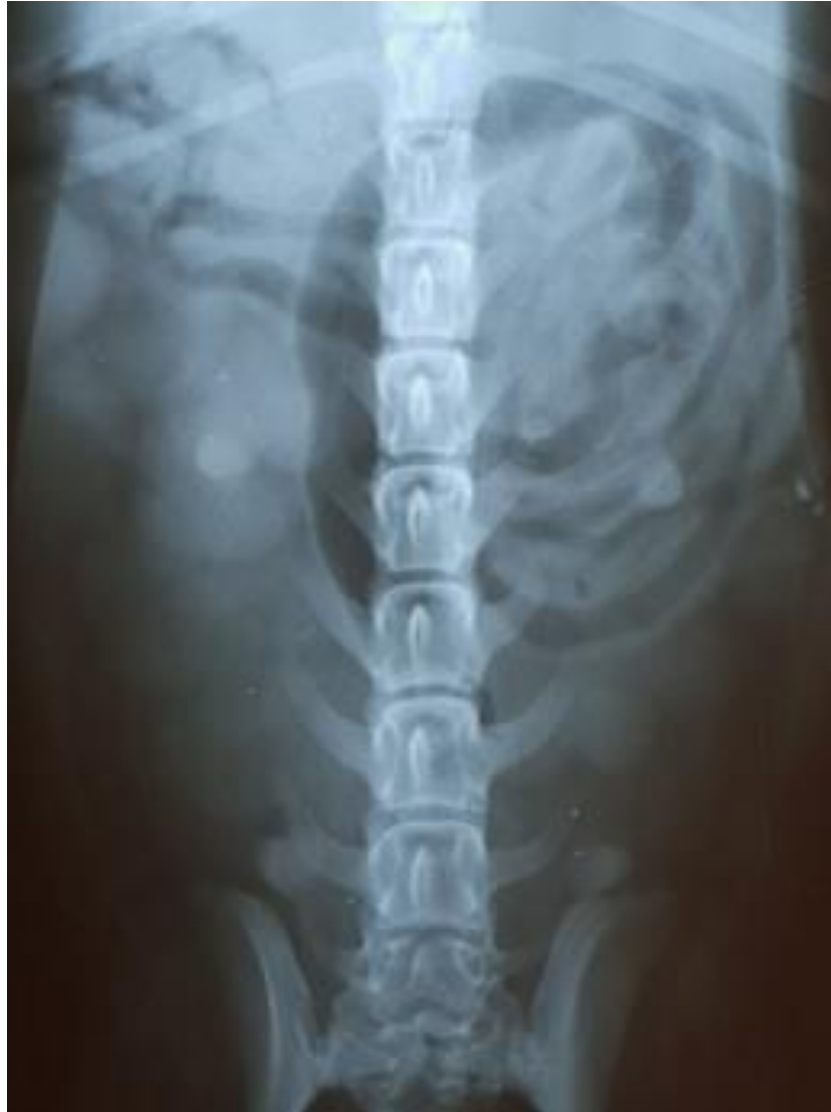Der Übergangswirbel

Lumbalisation

Man spricht von einer Lumbalisation, wenn es zu einer Loslösung oder sogar zu einer vollständigen Isolierung des ersten Sakralwirbels mit teilweiser oder vollständiger Änderung des morphologischen Erscheinungsbildes kommt. Er gleicht damit mehr einem Lendenwirbel.

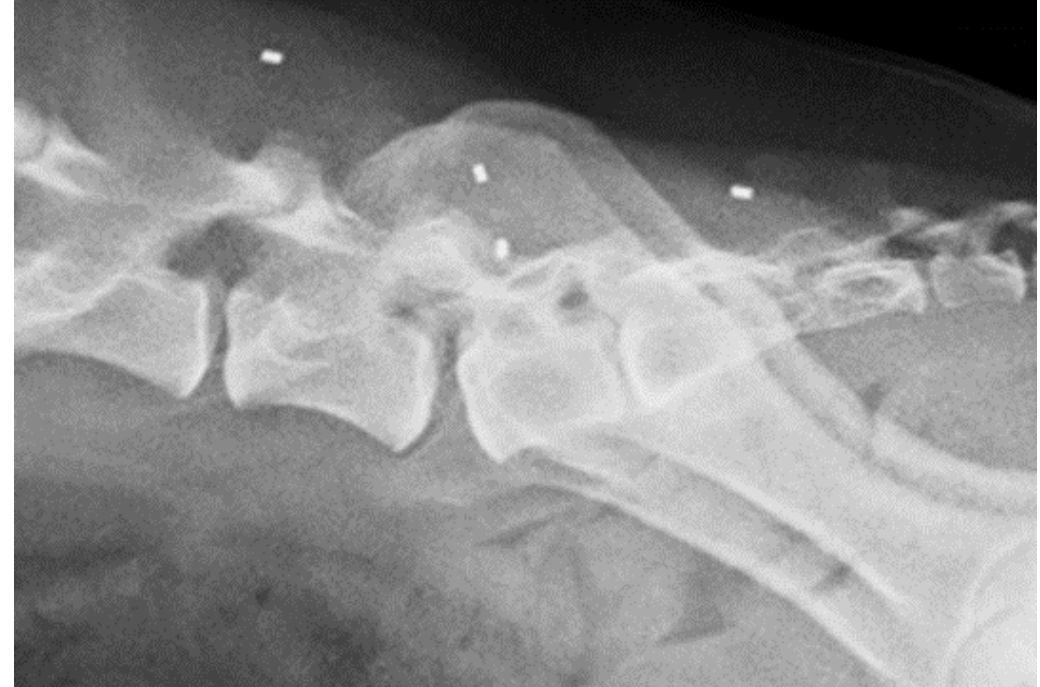Die Lumbalisation wird auch durch den isolierten Proc. spinosus (Dornfortsatz) des ersten Sakralwirbels und der auftretenden Distanz zum Proc. spinosus des zweiten Sakralwirbels charakterisiert. Erfolgt eine unilaterale Ausbildung des Übergangswirbels, bezeichnet man dieses Phänomen als Hemilumbalisation.

Der Übergangswirbel



Der Übergangswirbel

- Neben der Lumbalisation, die häufiger auftritt, kann es auch zu einer Sakralisation kommen. Man spricht von einer Sakralisation, wenn eine Loslösung des letzten Lendenwirbels auftritt und er das morphologische Erscheinungsbild eines Sakralwirbels annimmt. Dabei erfolgt eine Kontaktaufnahme eines oder beider Procc. transversii (Querfortsätze) mit der Darmbeinschaukel.



Der Übergangswirbel

LÜW-Typen

- Man differenziert grob vier verschiedene Typen des Übergangswirbels, aber es gibt noch einige andere Formmöglichkeiten. Bei der Untersuchung auf einen lumbosakralen Übergangswirbel werden die Querfortsätze (Procc. transversi) des 7. Lendenwirbels wie folgt beurteilt:
- Man vergleicht die Symmetrie der Querfortsätze, ob sie bilateral symmetrisch, rechts oder links stark verändert sind oder keine Seitenzeichen mehr vorliegen. Es wird die Länge der Querfortsätze berücksichtigt, ob sie normal, verkürzt oder nur noch rudimentär vorliegen oder mit dem Becken fusionieren. Man schaut sich die Ausrichtung der Querfortsätze an, ob sie nach kraniallateral, nach lateral ausgerichtet sind oder ob keine Ausrichtung erkennbar ist.

Des Weiteren wird beurteilt, ob die Querfortsätze Kontakt mit der Pars lateralis des Sakrums aufnehmen:

- kein Kontakt,
- Ausziehung nach kaudal ohne Kontakt,
- eine Kontaktaufnahme, aber der ursprüngliche Querfortsatz ist noch abgrenzbar oder
- der Querfortsatz fusioniert vollständig mit dem Sakrum.

Der Übergangswirbel

- Man beurteilt die Dornfortsätze (Procc. transversii) des Sakrums, indem man die Abstände der Procc. spinosi im Bereich der Sakralwirbel überprüft. Ist der Abstand zwischen dem ersten und zweiten Sakralsegment und dem zweiten und dritten Sakralsegment gleich groß oder hat sich das erste Sakralsegment herausgelöst.
- Die Wirbelkörper werden gezählt. Man zählt die Lenden- und Sakralwirbel, ob man mehr oder weniger Lendenwirbel oder mehr oder weniger Sakralwirbel findet. Damit kann man zwischen einer Lumbalisation oder einer Sakralisation unterscheiden. Wie viele Sakralwirbel liegen vor und wie viele Sakralwirbel sind zu einem Sakrum verschmolzen? Nur wenn drei vollständig fusionierte Wirbelkörper vorliegen, werden sie zum Sakralsegment gezählt.
- Oft liegt eine Trennung zwischen dem ersten und zweiten Sakralsegment vor, wie auf dem Röntgenbild oben zu sehen ist. Manchmal erkennt man auch eine plötzliche Verengung des Wirbelkanaldurchmessers im ersten Sakralsegment.

Der Übergangswirbel

- Man schaut sich als nächstes den Zwischenwirbelspalt (Spatium intervertebrale) zwischen dem 7. Lendenwirbel und dem Sakrum an.
- Ist der Abstand normal, liegt in der ventrodorsalen Röntgenaufnahme eine laterale Kontaktaufnahme vor, sieht man nur noch eine radioopake Linie (ventrodorsal und/oder laterolateral) oder liegt eine vollständige Fusion zwischen dem 7. Lendenwirbel und dem Sakrum vor?
- Nur im laterolateralen Strahlengang ist durch die Winkelbildung während der Röntgenaufnahme die Breite des Zwischenwirbelspalts zwischen dem 7. Lendenwirbel und dem ersten Sakralwirbel eindeutig zu beurteilen. Besonders asymmetrische Übergangswirbel lassen sich oft schwer charakterisieren, da sie auf der einen Seite die Morphologie eines Lendenwirbels und auf der anderen Seite die Morphologie eines Sakralwirbels aufweisen.

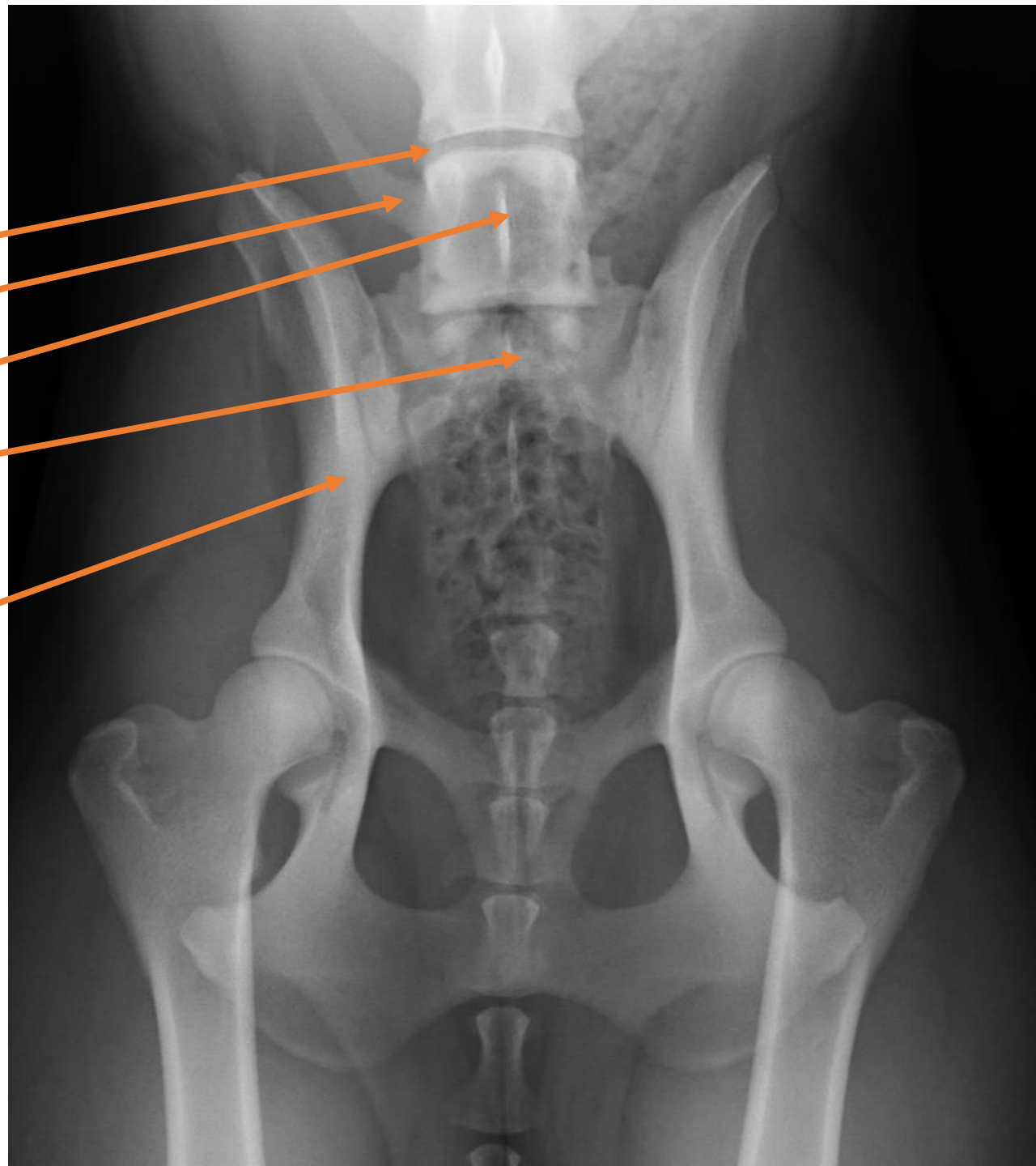
Der Übergangswirbel

Typ 0 = Der normale lumbosakrale Übergang

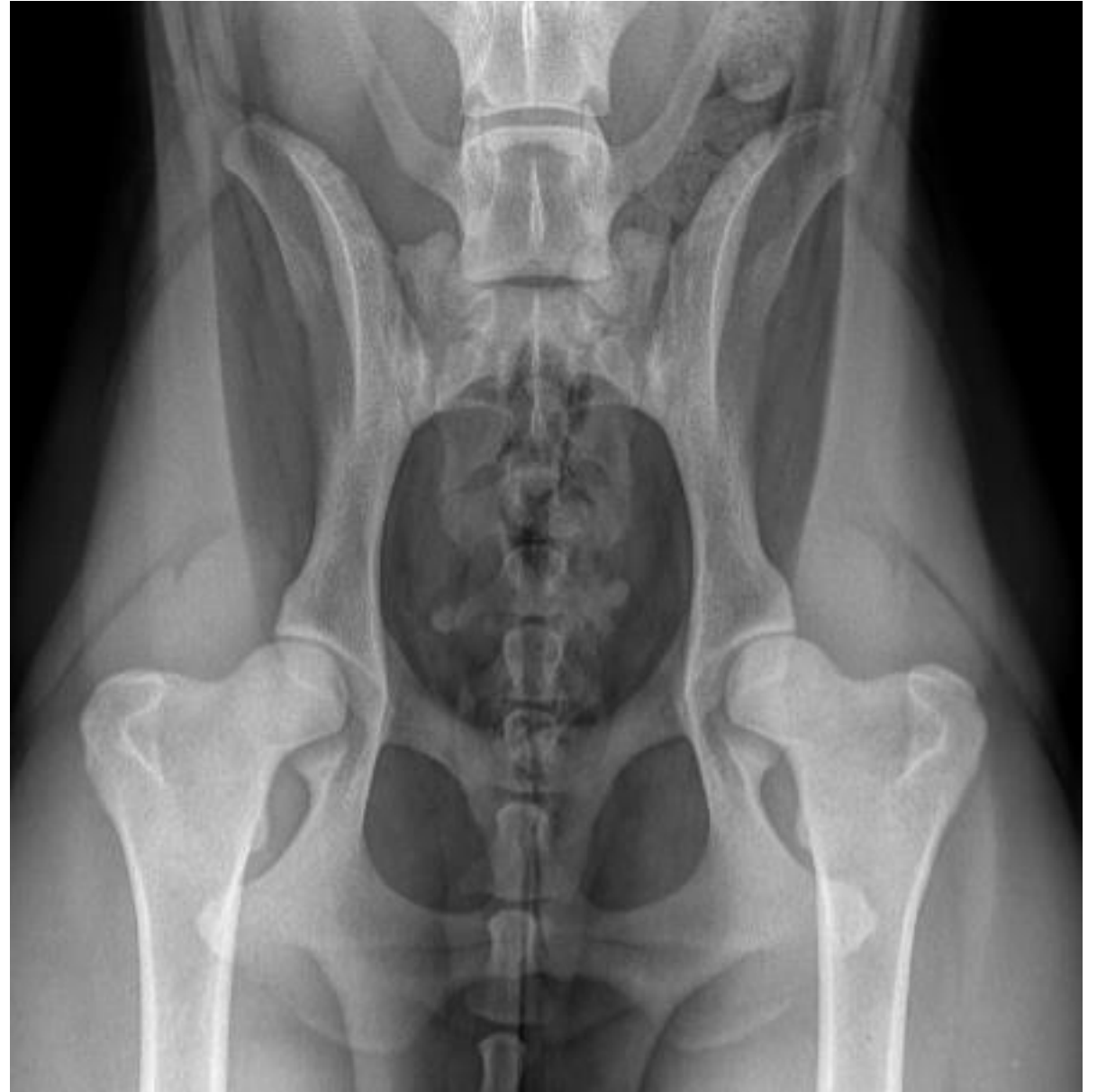- Beim normalen lumbosakralen Übergang ist der Gelenkspalt (Spatium intervertebrale) zwischen letztem Lendenwirbel und dem Sakrum vollständig ausgebildet. Die Querfortsätze des letzten Lendenwirbels sind leicht in kranioventraler Richtung geneigt und weitausladend.
- Der erste und zweite Sakralwirbel sind vollständig miteinander verschmolzen. Die Querfortsätze des ersten Sakralwirbels sind an der Bildung der Pars lateralis beteiligt. Der Proc. spinosus (Dornfortsatz) des ersten Sakralwirbels ist an seiner Basis mit den Procc. spinosi der anderen Sakralwirbel verbunden und ihr Abstand bleibt dabei regelmäßig.
- Das Sakrum selbst besteht aus drei Sakralwirbeln. Der letzte Sakralwirbel und der erste Schwanzwirbel sind isoliert. Der Schwanzwirbel hat kurze, kräftige Querfortsätze, die nach kaudal gerichtet sind.

Der Übergangswirbel

- Bandscheibenbereich
- Normaler Querfortsatz
- 7. Lendenwirbel
- Kreuzbein
-
-
- Darmbeinschaukel



Der Übergangswirbel



Der Übergangswirbel

Typ 1 a = Isolierter Processus spinosus

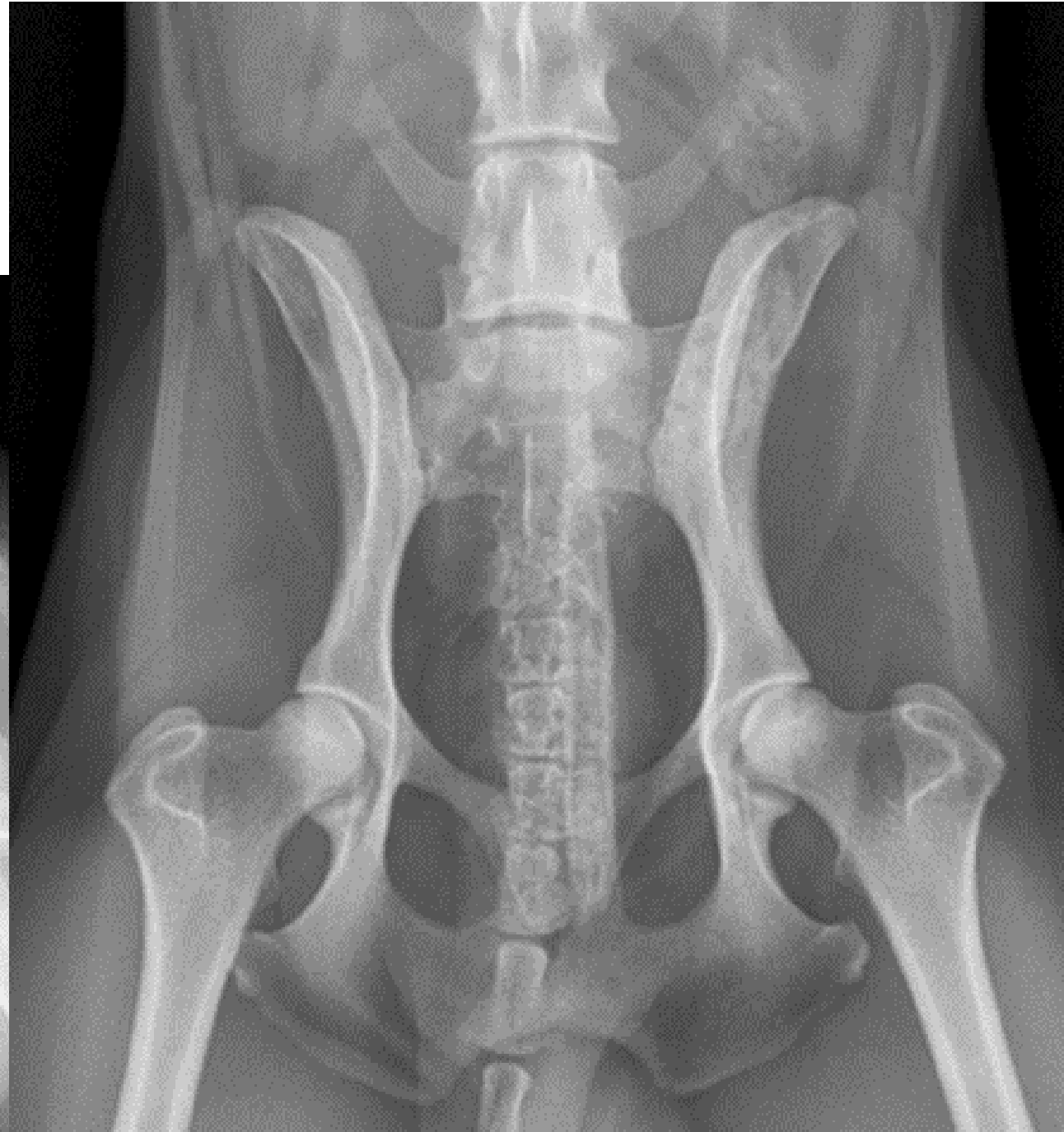
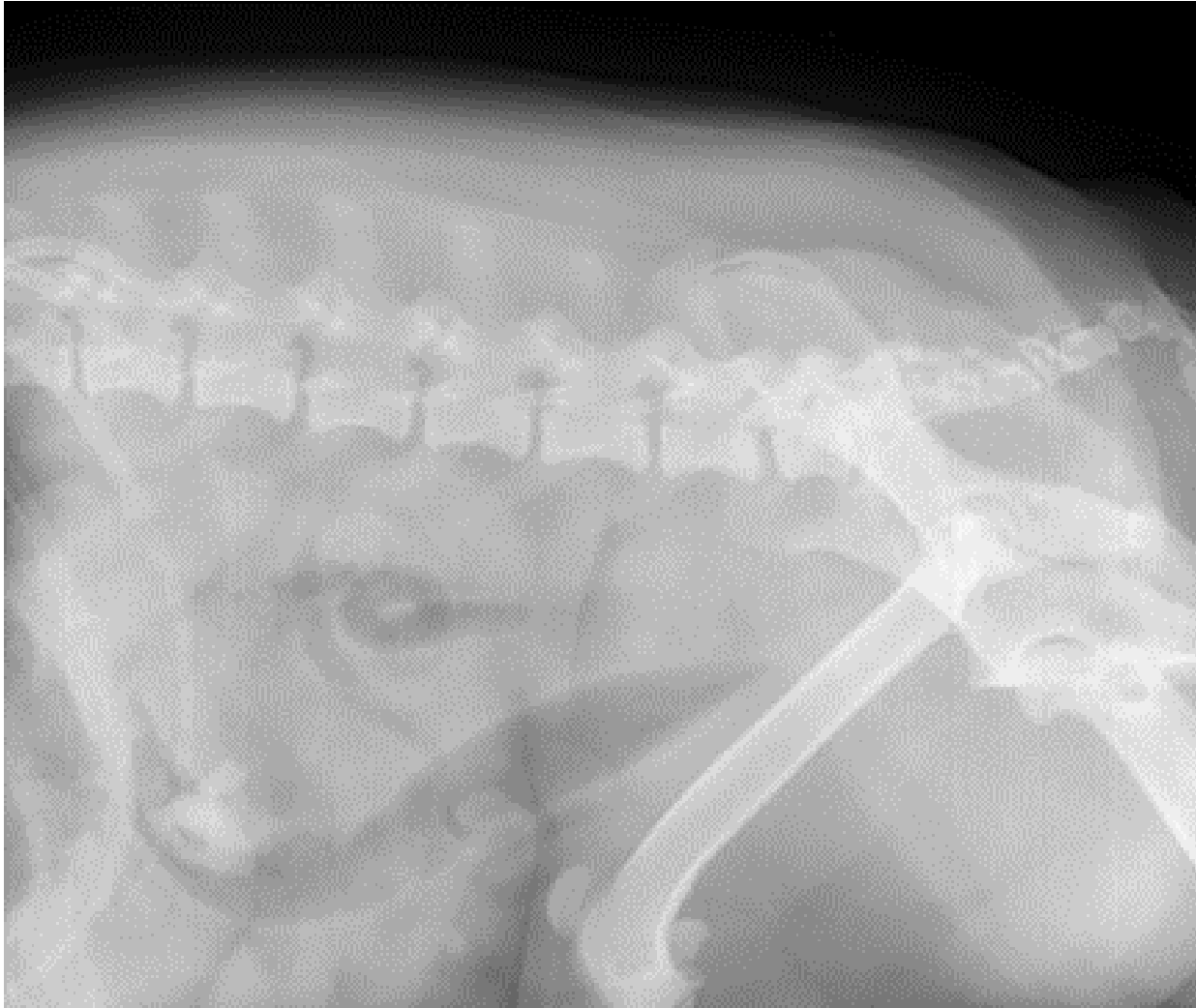
- Beim LÜW Typ 1 a liegt ein isolierter Processus spinosus des ersten und zweiten Sakralwirbels vor. Diese Dornfortsätze sind nicht fusioniert. Dafür sind die Dornfortsätze des zweiten und dritten Sakralwirbels fusioniert. Dies ist mit 78% die häufigste Form des Übergangswirbels.
- Bei einem isolierten Proc. spinosus des ersten Sakralwirbels sind die Wirbelkörper und Querfortsätze des letzten Lendenwirbels und des ersten Sakralwirbels unverändert. Die Basis des Dornfortsatzes des ersten Sakralwirbels dagegen ist isoliert.
- Es liegt außerdem ein größerer Abstand zwischen den Dornfortsätzen des ersten und zweiten Sakralwirbels vor, als zwischen den Dornfortsätzen der letzten beiden Sakralwirbel. Das Sakrum selbst besteht aus zwei Sakralwirbeln.
- Der Gelenkspalt weist lateral einen Kontakt des letzten Lendenwirbels mit dem Sakrum auf. Der Gelenkspalt ist dadurch deutlich verengt, aber mittig noch offen. Treten Abweichungen in der Morphologie zwischen dem letzten Sakralwirbel und dem ersten Schwanzwirbel auf, so zählt dies auch zum Typ 1 des LÜW.

Der Übergangswirbel

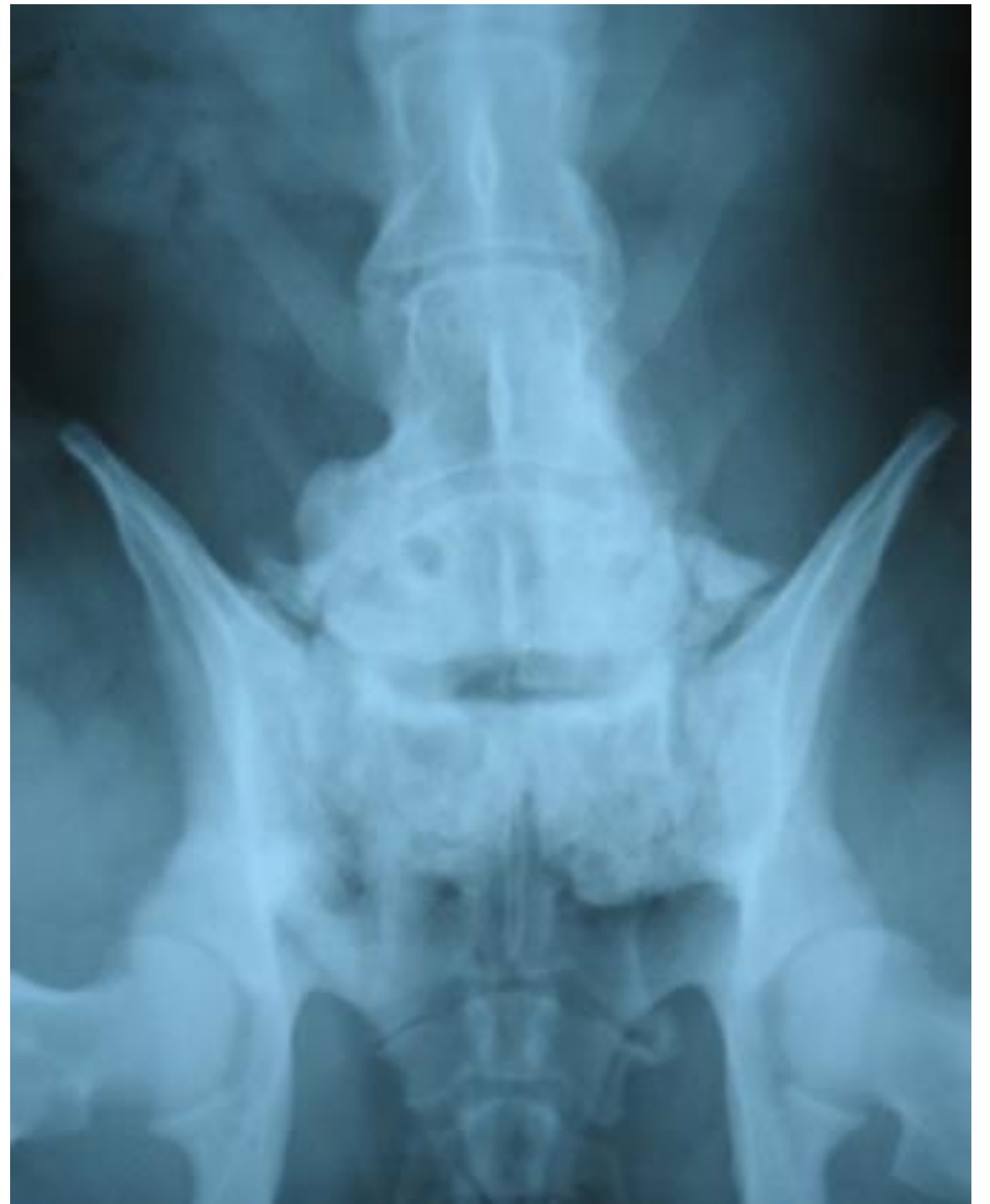Typ 2 = Lumbosakraler Übergangswirbel mit symmetrischen Querfortsätzen

- Hier liegt ein ausgeprägter symmetrischer lumbosakraler Übergangswirbel vor. Von einer Verkürzung bis hin zu Rudimenten der Querfortsätze, einer vollständigen Verschmelzung des Wirbelkörpers mit dem Sakrum und einem morphologischen Erscheinungsbild eines Lendenwirbels können verschiedene Modifikationen vorkommen.
- Typisch ist hier die Spiegelgleichheit der Querfortsätze. Bei einem symmetrischen LÜW wird das Becken nicht rotiert oder verwinkelt. Es liegen nur sechs oder ein achter Lendenwirbel vor und das Sakrum selbst kann aus zwei bis vier Kreuzwirbeln bestehen. Der Gelenksspalt ist nur noch als radioopake Linie (eine Verschattung) zu erkennen.

Der Übergangswirbel

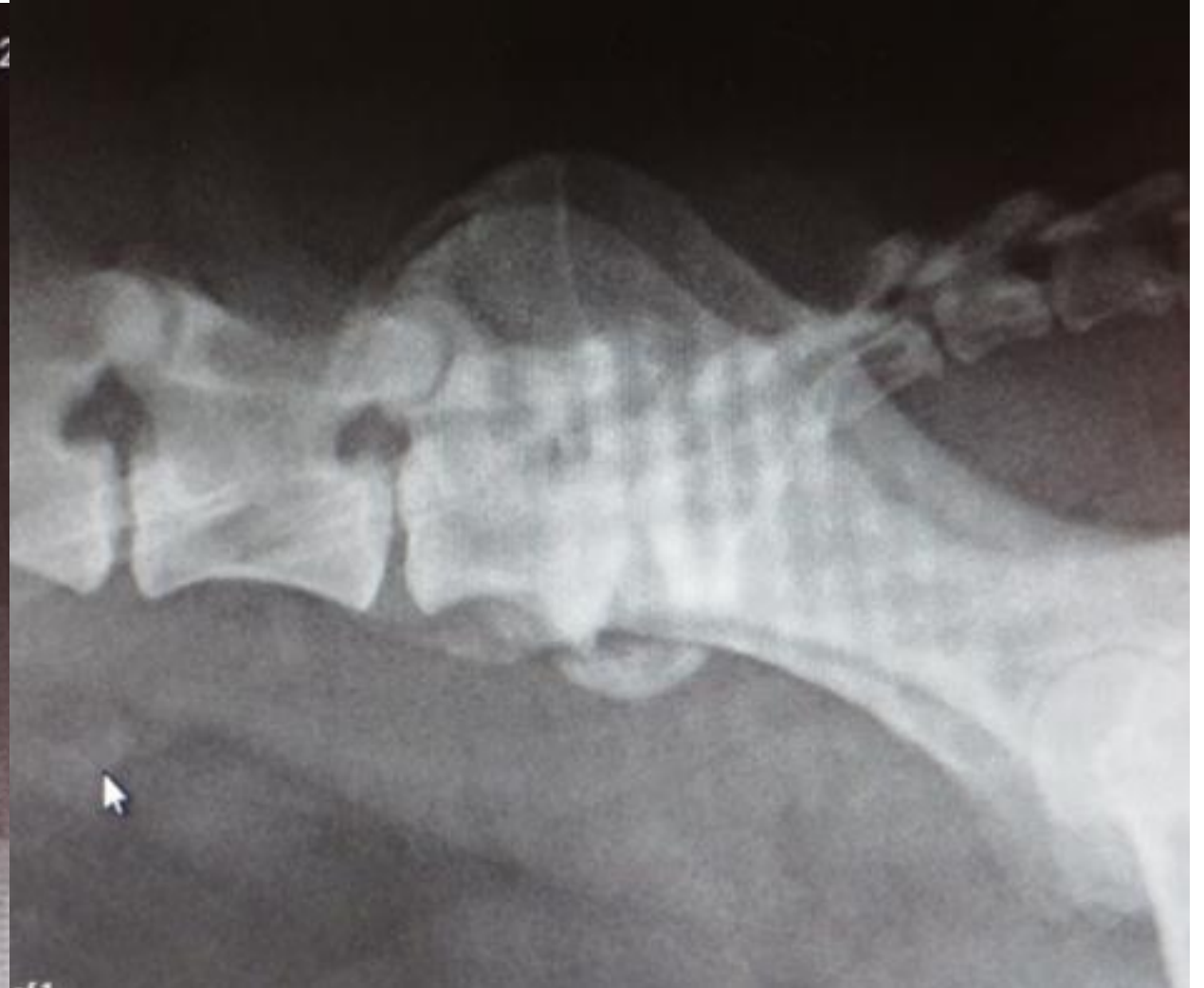
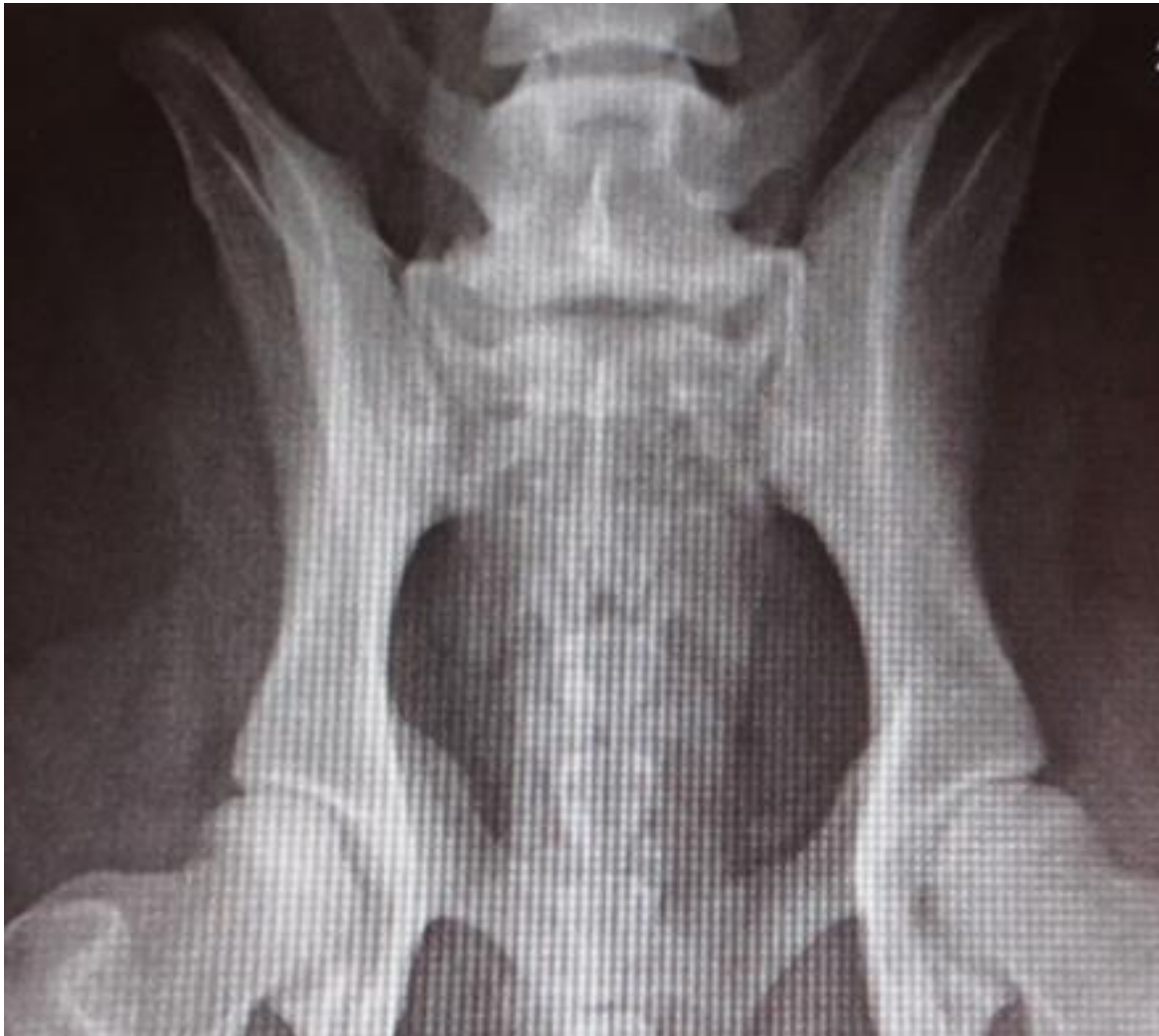
Der Übergangswirbel



Der Übergangswirbel

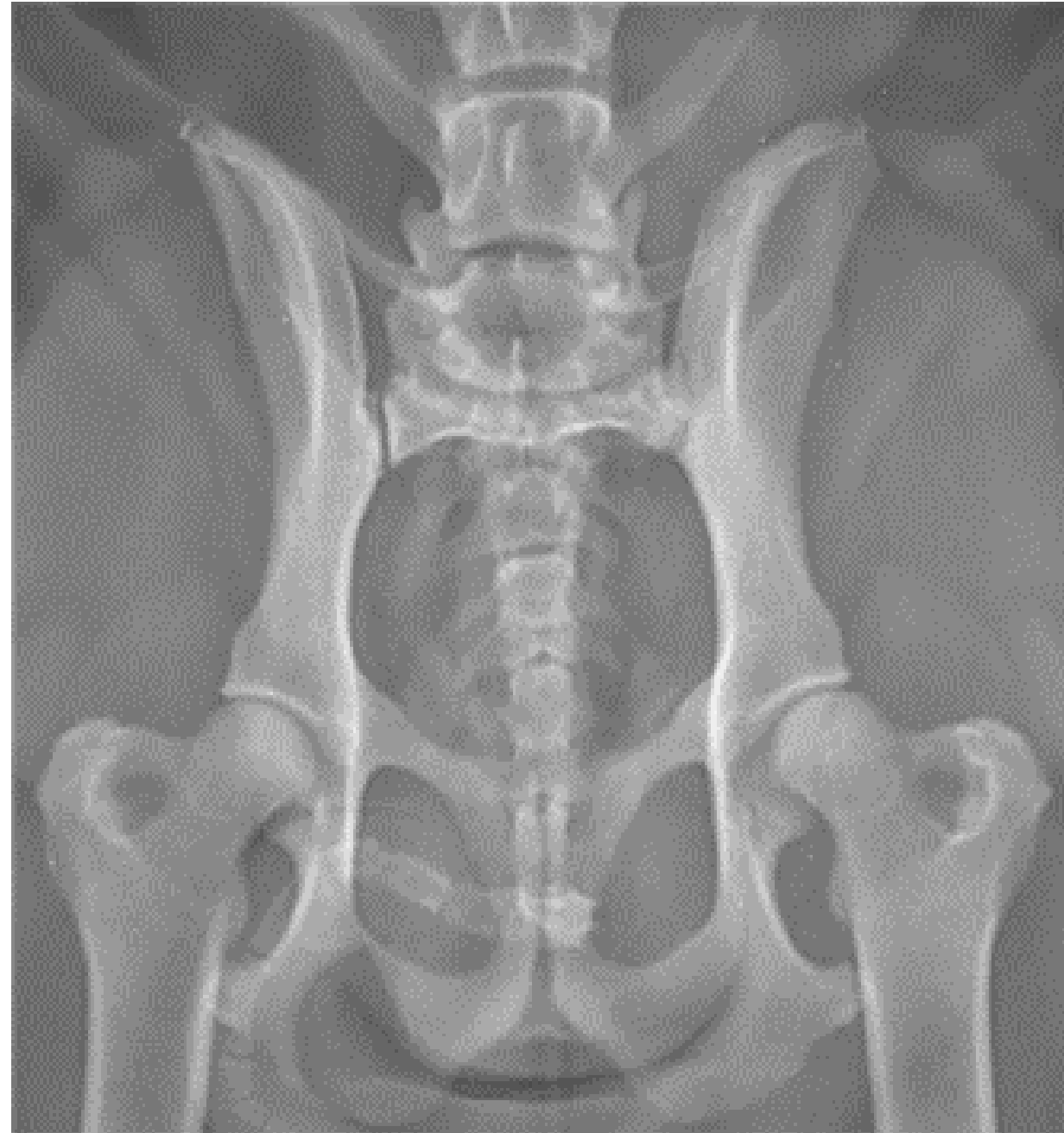
- Der siebte Lendenwirbel ist zu kurz. Das Sakrum ist steil gestellt und damit bildete sich mit der Zeit eine ventrale Spondylose aus.



Der Übergangswirbel

Typ 2 b

- Der letzte Lendenwirbel oder der erste Sakralwirbel sind in ihrer Morphologie nicht verändert, aber die Querfortsätze des letzten Lendenwirbels können bilateral symmetrisch vom Normalen abweichen in ihrer Ausrichtung, der Länge und im Kontakt mit dem Sakrum.
- Weder bei einem isolierten Proc. spinosus noch bei einem symmetrischen LÜW kommt es zur Rotation oder Winkelung des Beckens.



Der Übergangswirbel

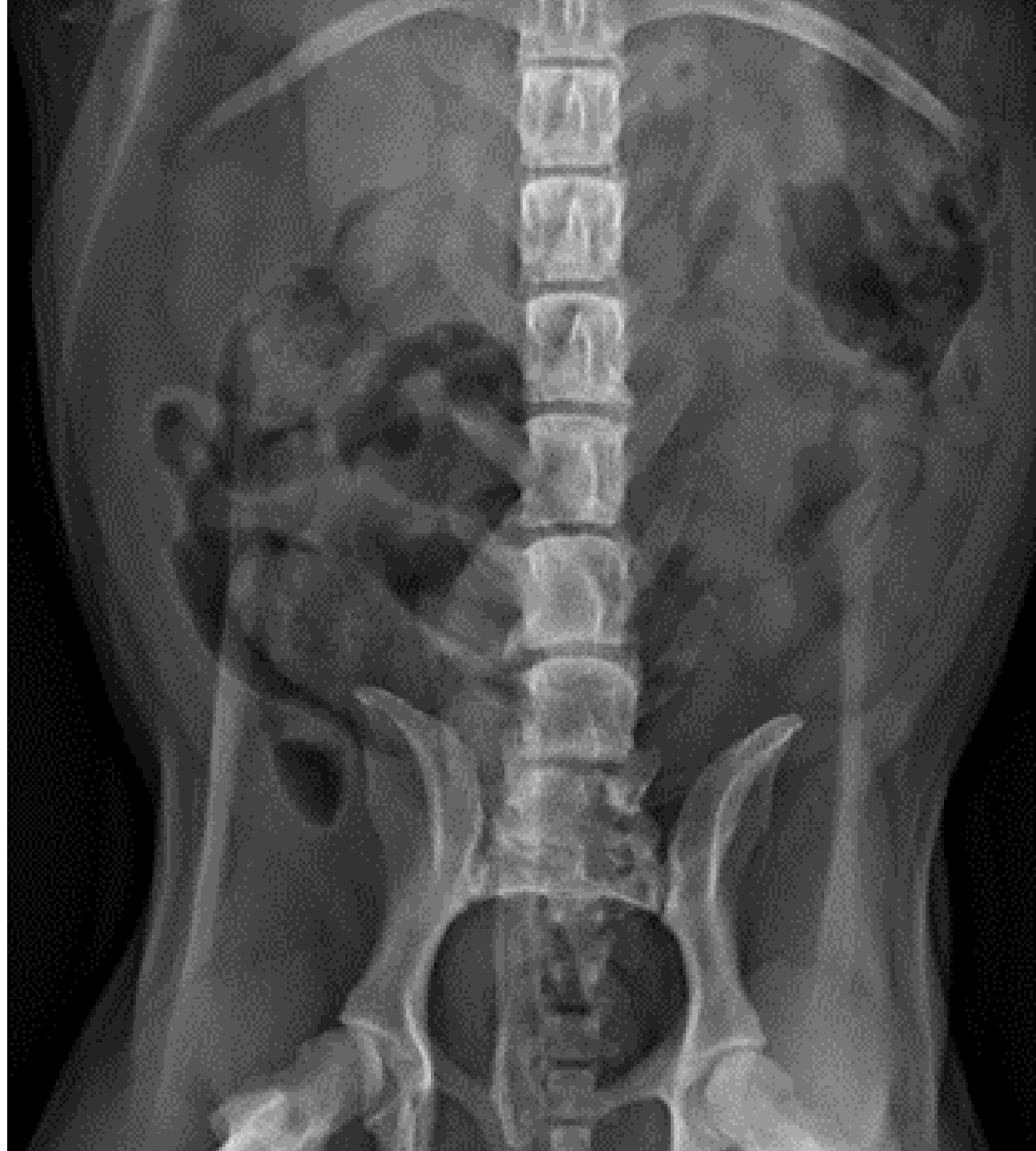
Typ 3 = Lumbosakraler Übergangswirbel mit asymmetrischen Querfortsätzen

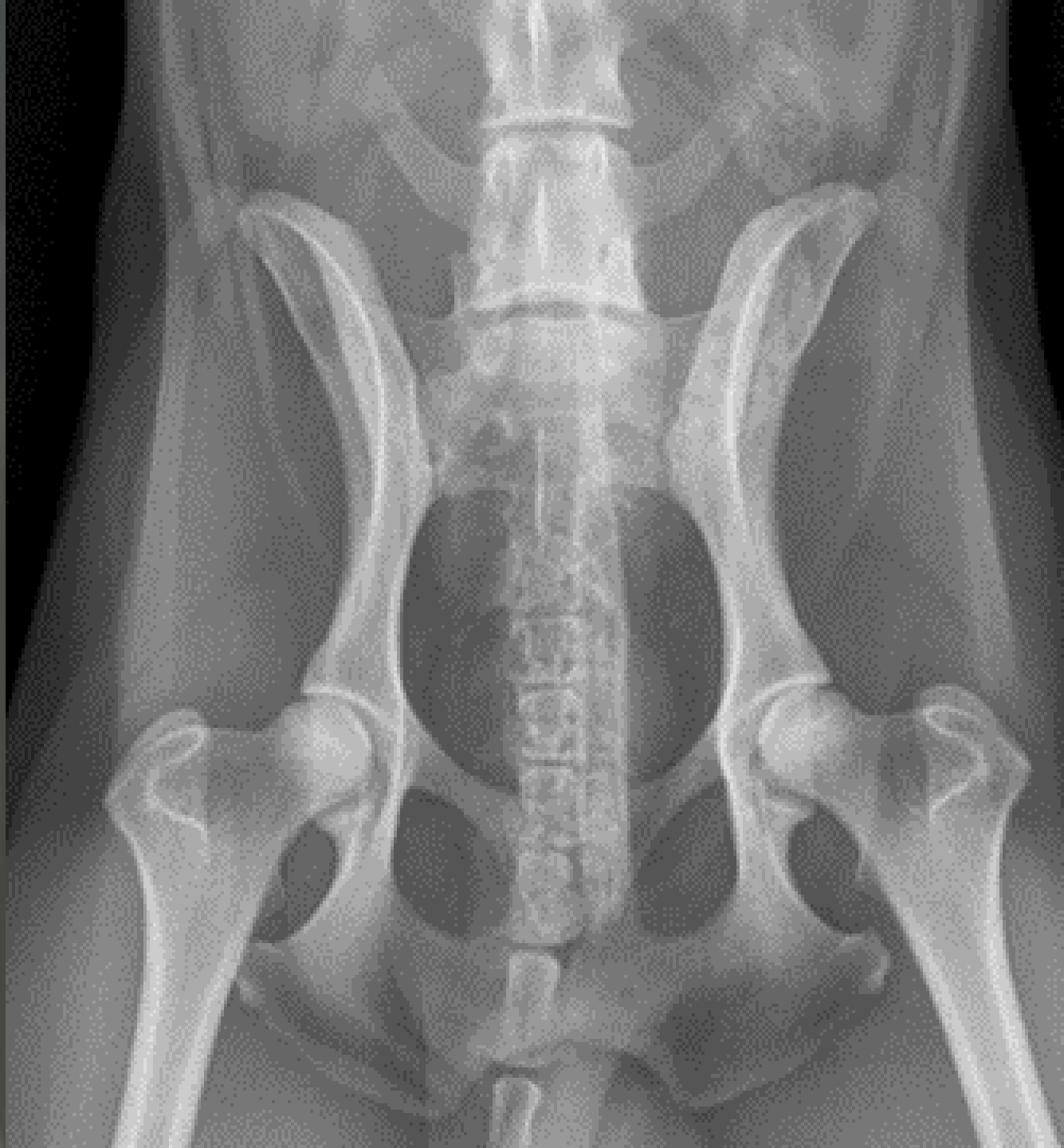
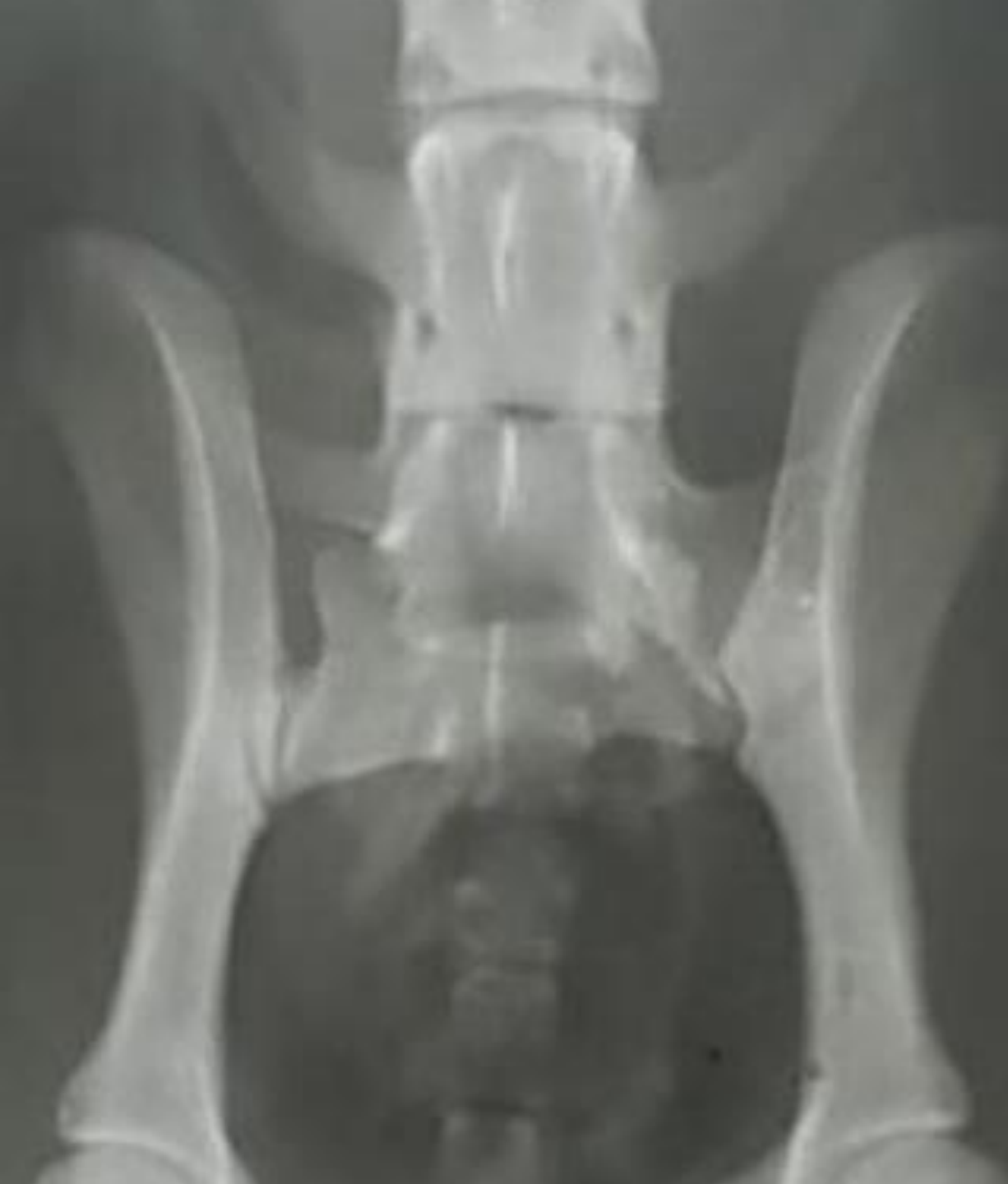- Hier liegt eine vollständige Isolierung des lumbosakralen Übergangswirbels vom Sakrum mit asymmetrischen Querfortsätzen vor. T
- Typisch für diese Variation des LÜW ist die unterschiedliche Ausbildung des Wirbelkörpers oder der beiden Querfortsätze.
- Der Gelenkspalt ist nicht mehr zu erkennen, da der 7. Lendenwirbel vollständig mit dem Sakrum fusioniert ist.

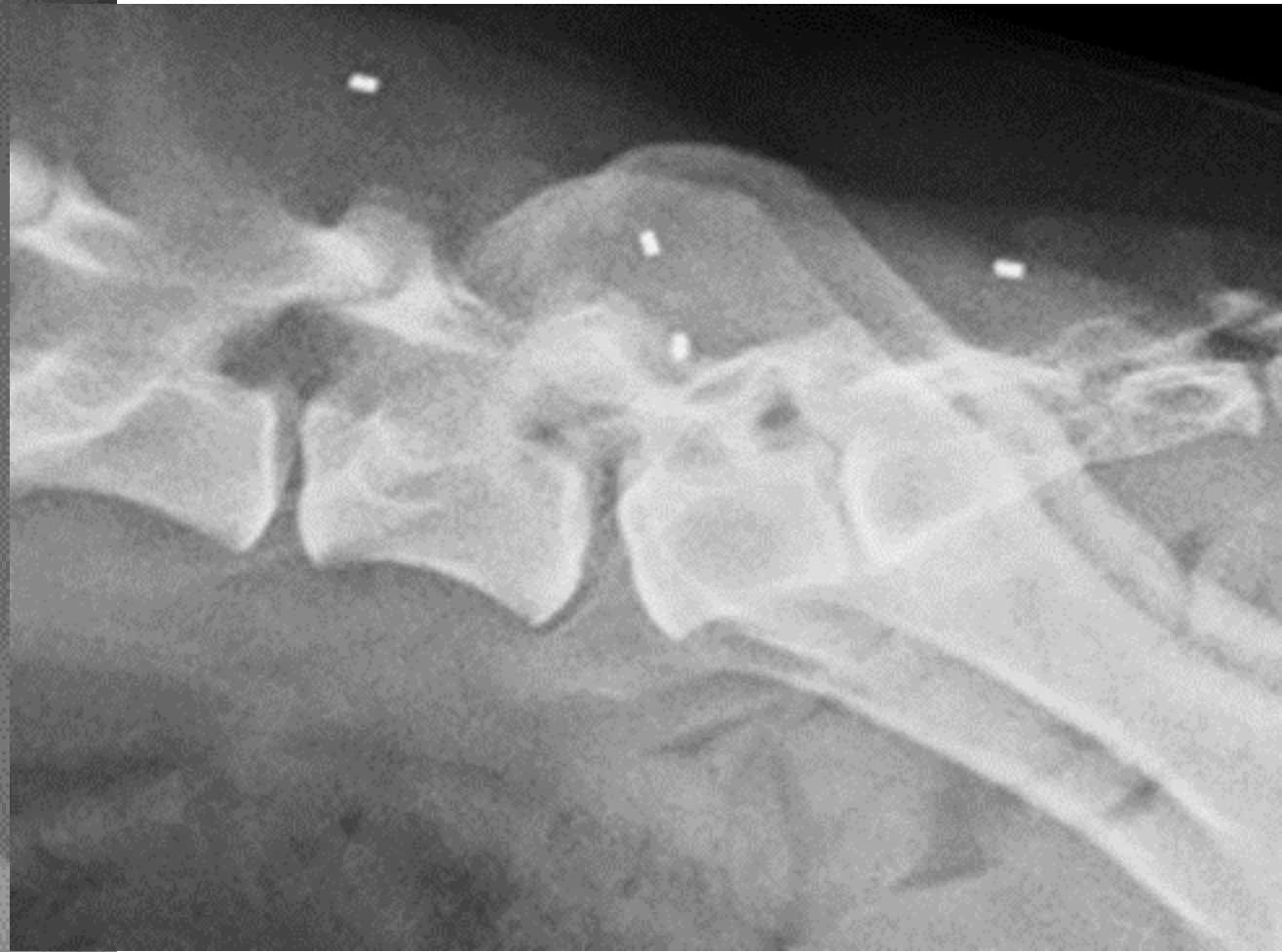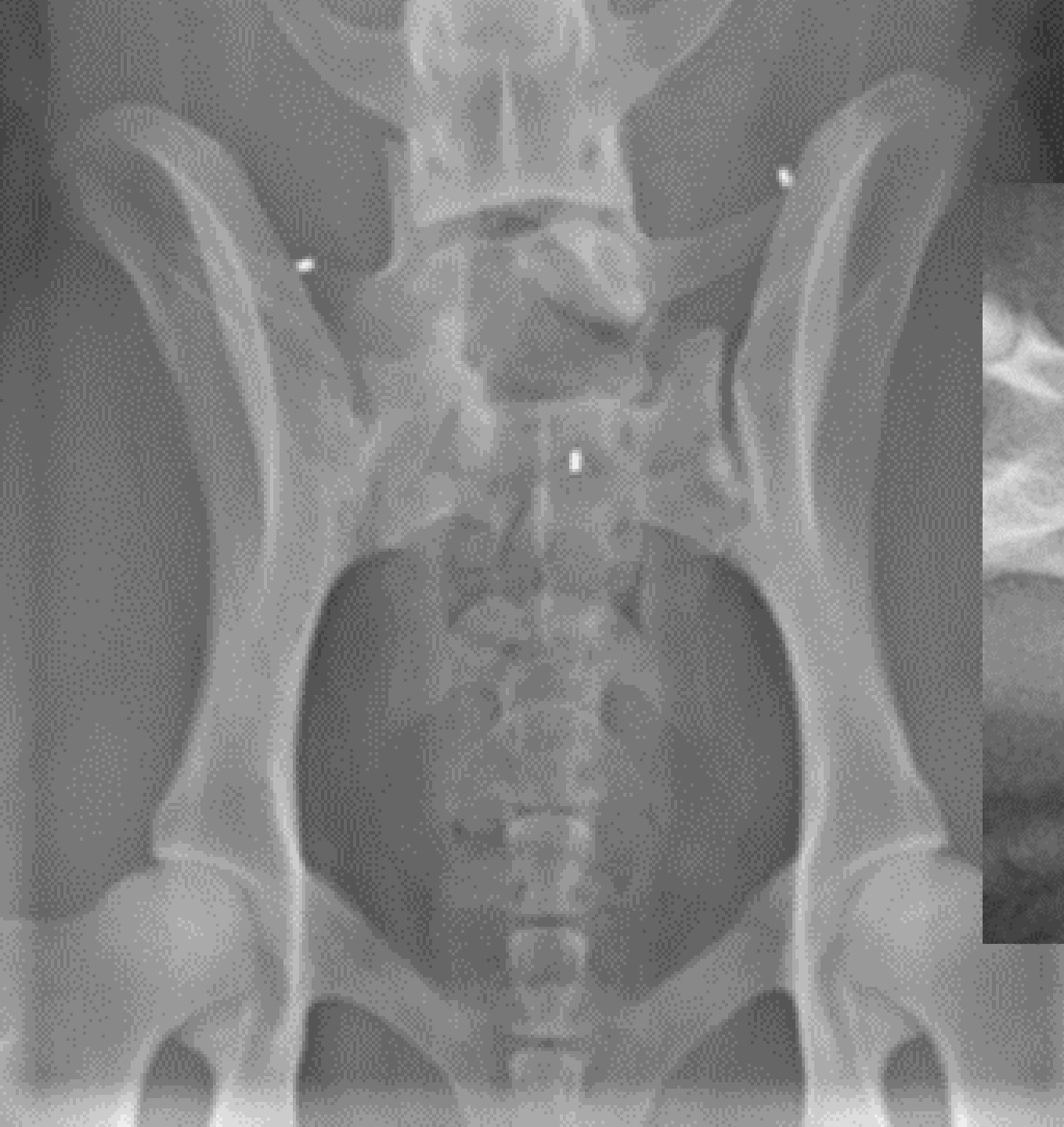
Man unterscheidet bei der Asymmetrie der Querfortsätze drei Möglichkeiten:

1. Ohne Kontaktaufnahme der Querfortsätze zur Darmbeinschaukel
2. Mit gleichartigen Kontaktflächen links und rechts der Querfortsätze mit der Darmbeinschaukel oder
3. Mit unterschiedlich ausgebildeten Kontaktflächen der Querfortsätze nach rechts und links mit der Darmbeinschaukel.

Der Übergangswirbel







Der Übergangswirbel

Es gibt beim asymmetrischen LÜW vier Variationen der Beckenstellung:

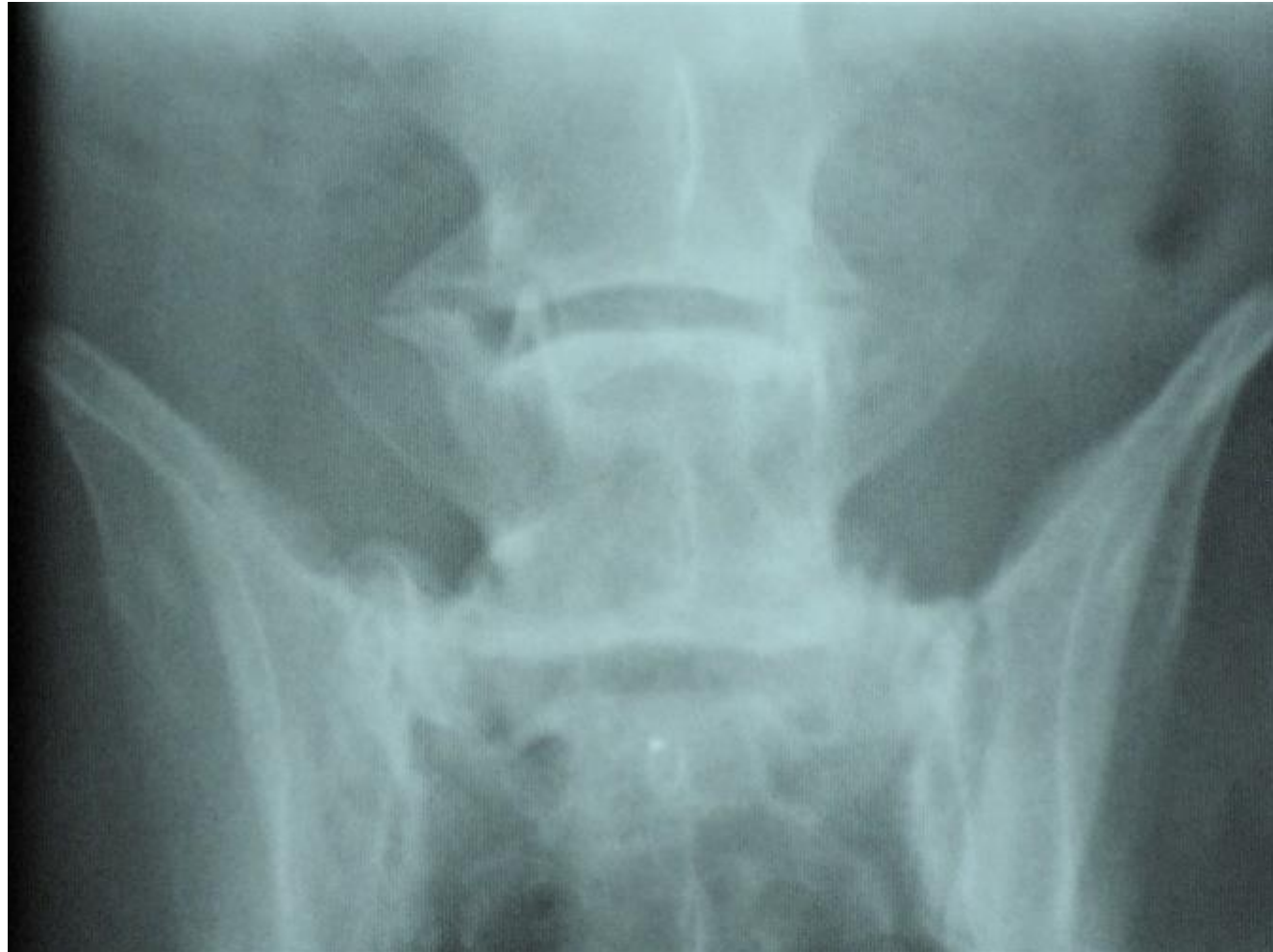1. Keine Rotation und keine Verwinkelung des Beckens.
2. Es kommt zur Rotation des Beckens.
3. Es kommt zur Winkelung des Beckens.
4. Es kommt zur Rotation des Beckens mit Winkelung.

Der Übergangswirbel

- Es gibt aber auch die Möglichkeit, dass das Sakrum um eine vertikale Achse rotiert oder der letzte präsakrale Wirbel. Außerdem führt ein asymmetrischer LÜW zu einer Achsenabweichung in der gesamten Wirbelsäule zwischen 3 bis 5%.
- Durch diese Achsenabweichung kommt es in Folge zur Beckenrotation. Diese bedingt eine ungleichmäßige Belastung der Hüft- und Iliosakralgelenke sowie der Hintergliedmaßen. Dadurch können mit der Zeit muskuloskelettale Lahmheiten auftreten. Ist der asymmetrische LÜW mit dem Becken fusioniert, so erfolgt die einseitige Kraftübertragung von der Hintergliedmaße auf das Becken.
- An den Gelenkstrukturen der überlasteten Seite kann sich dadurch eine Ankylose des Bandapparates ausbilden.

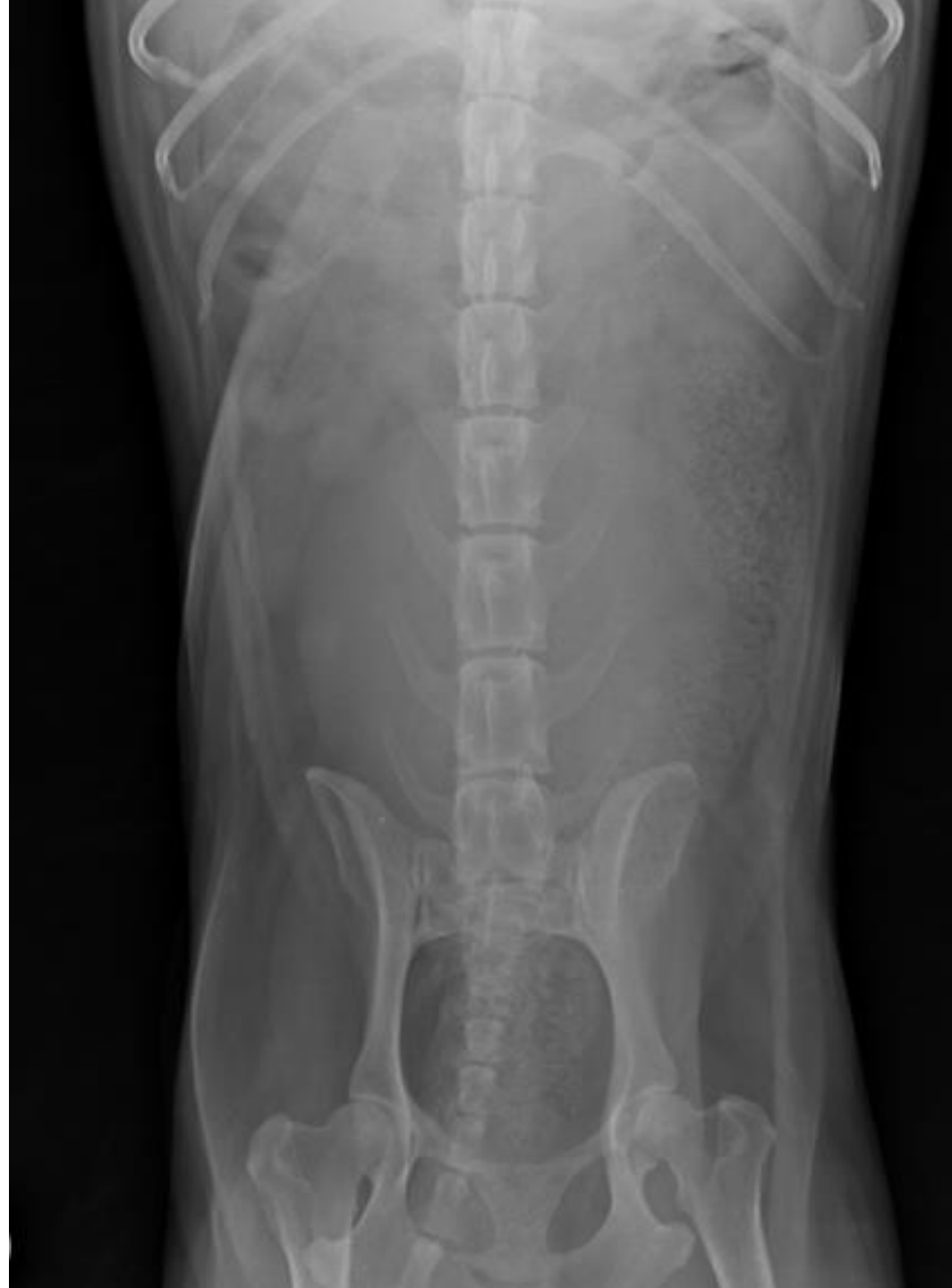Der Übergangswirbel

- Laterale Spondylose, nicht zu verwechseln mit einem Übergangswirbel.



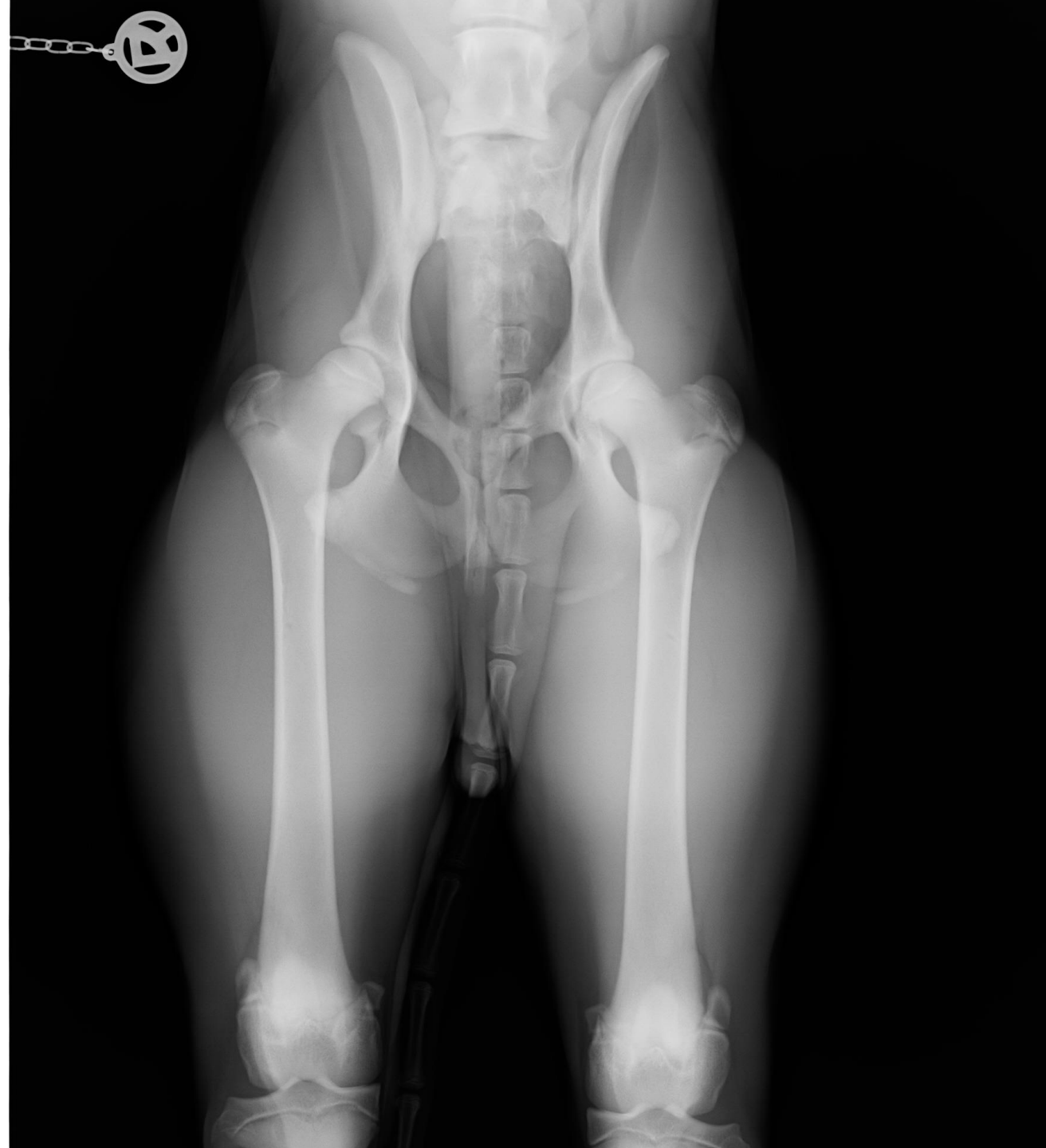
Der Übergangswirbel

- Durch die überzählige Rippe rechts bekommt man zuerst den Eindruck, es würde eine Sakralisation vorliegen.



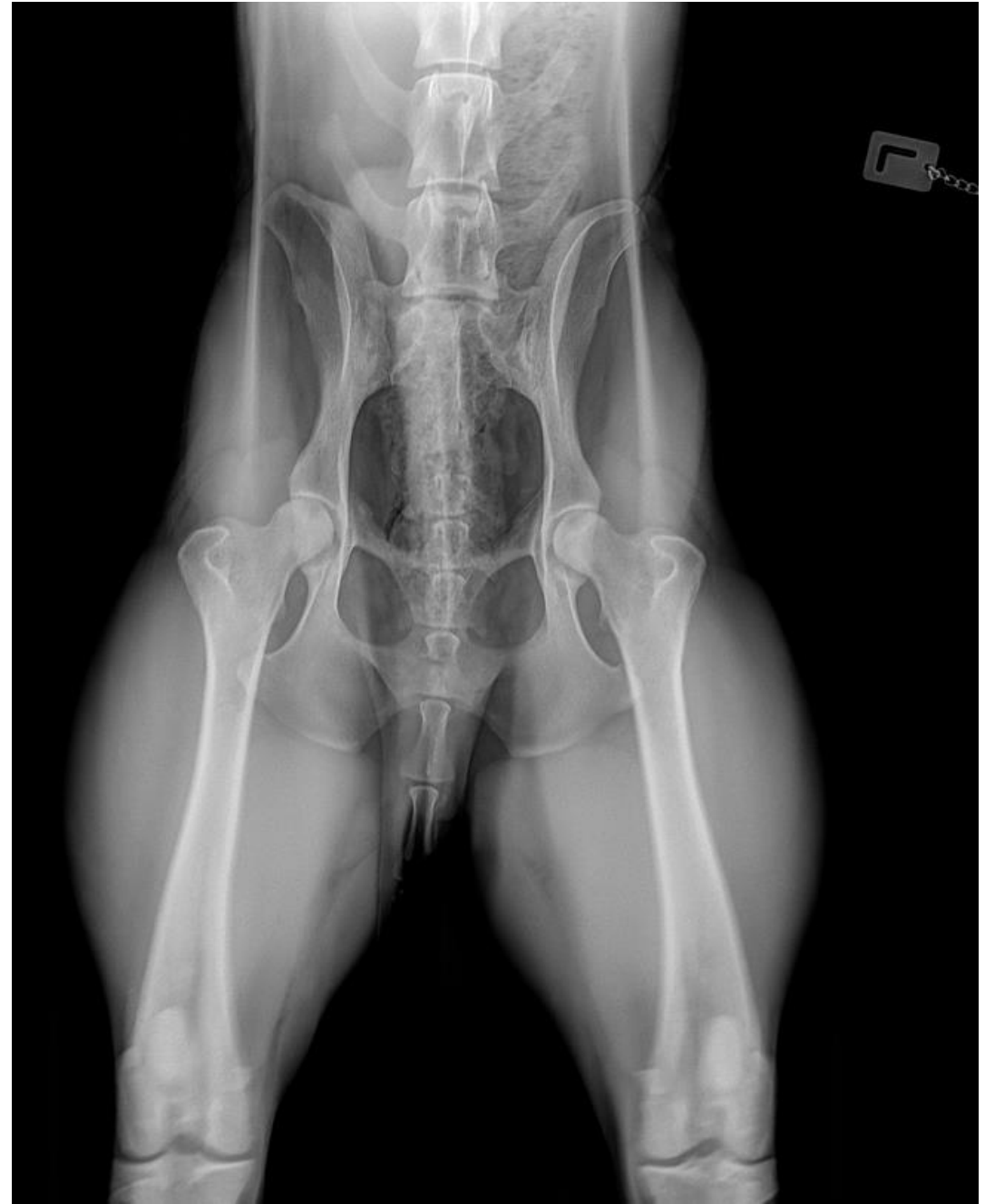
Der Übergangswirbel

- Schiefe Lagerung!



Der Übergangswirbel

- Überlagerung des Sakrums durch den Penisknochen



Der Übergangswirbel

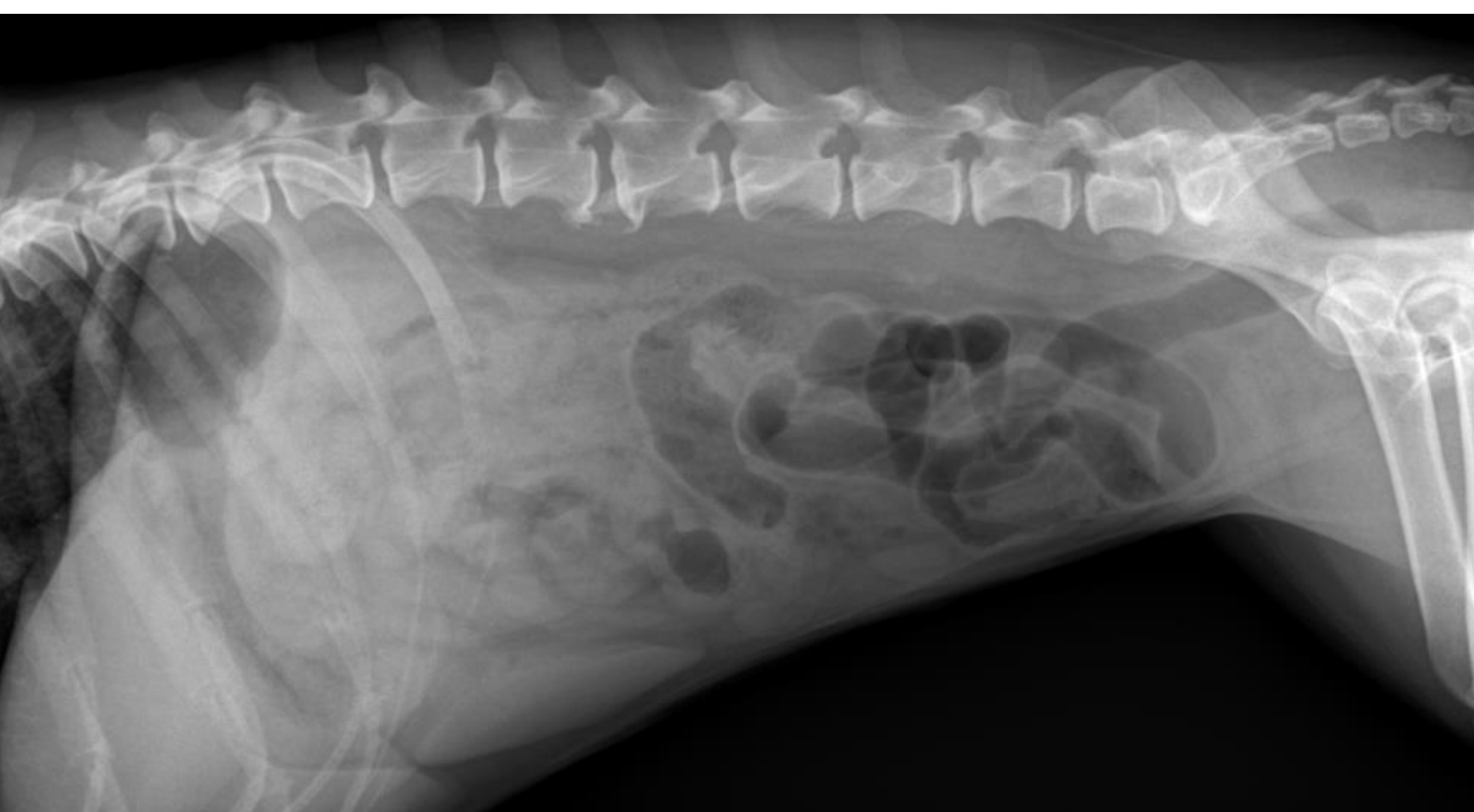Typ 0	Physiologisch ausgebildeter bilateral symmetrischer Übergang
Typ 1a	Isolierter Proc. spinosus
Typ 2	Markanter symmetrischer LÜW
Typ 3	Asymmetrischer LÜW
Typ 3a	Asymmetrischer LÜW ohne Kontakt zur Darmbeinschaukel, rechts stärker verändert
Typ 3b	Asymmetrischer LÜW mit Kontakt zur Darmbeinschaukel, rechts stärker verändert
Typ 3 c	Asymmetrischer LÜW ohne Kontakt zur Darmbeinschaukel, links stärker verändert
Typ 3 d	Asymmetrischer LÜW mit Kontakt zur Darmbeinschaukel, links stärker verändert

Der Übergangswirbel

- **Folgen des lumbosakralen Übergangswirbels**
- Welche Folgen und Erkrankungen beim Vorliegen eines Übergangswirbels auftreten können, ist zum einen abhängig von der Lokalisation des Wirbels und zum anderen von seiner veränderten Morphologie.
- Der okzipitale Übergangswirbel im Bereich von Atlas-Axis ist klinisch von großer Bedeutung, da er zu Instabilitäten in diesem Bereich führt, die mit einer Kompression des Rückenmarks einhergehend und zu massiven neurologischen Störungen beim Tier führen.
- Im Gegensatz dazu sind Übergangswirbel im Bereich zervikothorakal, thorakolumbal, und sakrokokzygeal meist klinisch unbedeutend.
- Der lumbosakrale Übergangswirbel (LÜW) ist bei verschiedenen Hunderassen die häufigste angeborene Anomalie, aber keine Missbildung. Sie werden durch fehlende oder zusätzliche Ossifikationskerne gebildet und stellen eine Variante des Normalen dar. Er ist also nur ein abnorm geformter Wirbel zwischen der Lendenwirbelsäule und dem Sakrum.

Der Übergangswirbel

- Bei der Bewegung des Hundes mit einem physiologischen lumbosakralen Übergang gleicht die Belastung in diesen Bereich einer Drehung, während der Hund mit einem LÜW dort eine Parallelverschiebung ausweist.
- Durch die entstehenden Scherkräfte werden die Bandscheiben und die Bänder der Wirbelsäule geschädigt.
- Außerdem führt die erhöhte Beweglichkeit des LÜW zu einer Belastung der vorhergehenden Bandscheibe, sowie der Bänder und Gelenke der Wirbelsäule. In Folge tritt eine frühere Schädigung in diesem Bereich auf, als bei Hunden mit einem physiologischen lumbosakralen Übergang.



Der Übergangswirbel

- LÜW vom Typ 2 und 3 können mit der Zeit zu erheblichen neurologischen Erkrankungen führen, im Gegensatz zu Typ 1.
- Bei diesem kann es aber aus physiotherapeutischer Sicht trotzdem zu einer Erhöhung der Beckenspannung und zu muskulären Verspannungen in der gesamten Rückenregion und den Hintergliedmaßen kommen.
- Ob der frühe Arbeitseinsatz beim Deutschen Schäferhund und die späte Fusion des Sakrums zu Fusionsstörungen und zur Entwicklung eines LÜW führen ist, ist noch nicht endgültig geklärt.
- Hunde mit einem LÜW haben ein 8-fach erhöhtes Risiko an einem **Cauda-equina-Syndrom (CES)** zu erkranken. Sie zeigen im Durchschnitt schon ein bis zwei Jahre früher Symptome des CES als Hunde mit einem physiologischen lumbosakralen Übergang. Man erklärt es sich so, dass die Hunde mit einem Übergangswirbel ein verändertes Bewegungsmuster aufweisen und die Kraftverteilung im Bereich des Übergangs Lendenwirbelsäule/Sakrum unterschiedlich ist. Bei Hunden mit nachgewiesenem CES liegt bei 16,3% ein LÜW vor.
- Die Nervenschädigung tritt dann stets zwischen dem letzten Lendenwirbel und dem Übergangswirbel auf. Daraus folgerten die Untersucher, dass bei einem Hund mit einem vorliegenden Übergangswirbel eine fünffach höhere Gefahr für das Auftreten eines CES besteht.

Der Übergangswirbel

- Ein lumbosakraler Übergangswirbel kann für eine unterschiedliche Entwicklung der Hüftgelenke verantwortlich sein. Bei Hunden mit einem asymmetrischen LÜW fällt am häufigsten die Verkipfung (Rotation mit und ohne Verwinkelung) des Beckens auf. Auf der Seite, auf der der LÜW stärker mit dem Becken verbunden ist, kann es zu einem Beckenhochstand kommen.
- Durch die unterschiedliche Entwicklung der Iliosakralgelenke kommt es zu einer Sagittaldrehung des Beckens. Durch diese Beckendrehung wird der funktionelle, aber nicht der reelle, Überdachungswinkel kleiner.
- Bei der Entwicklung der Hüftgelenke bildet sich die Hüftgelenkspfanne nur dann adäquat aus, wenn während des Wachstums der Oberschenkelkopf genügend in die Gelenkpfanne gepresst wird. Am Pfannendach führt die veränderte Krafteinwirkung zu einer Entwicklungsstörung und die Hüftgelenkspfanne kann sich nicht physiologisch ausbilden. Dadurch verflacht sie.

Der Übergangswirbel

- Infolgedessen wird der Oberschenkelkopf zu wenig vom Pfannendach bedeckt. Die Hüftgelenkpfanne selbst wird an ihrem Rand übermäßig belastet und kann sich nicht richtig ausbilden. In Folge erscheint das eine Hüftgelenk dysplastisch. Es liegt also meist eine einseitige **Hüftgelenksdysplasie** (HD) bei ca. 20% der Hunde mit einem asymmetrischen LÜW vor.
- Des Weiteren wurde bei Hunden mit einem asymmetrischen LÜW eine ausgeprägte HD-Graddifferenz zwischen der linken und der rechten Hüftdysplasie bewiesen. Das andere Hüftgelenk dagegen ist sehr gut überdacht. Ein Herausrutschen des Femurkopfes wird dadurch verhindert und es kommt zur Ausbildung einer physiologischen Hüfte.
- Bei der Beurteilung der Röntgenbilder auf HD, kann man allerdings nicht unterscheiden, ob die HD genetisch bedingt ist oder durch eine Beckenschiefstellung verursacht wurde.
- Durch die Gewichtsverlagerung nach kranial werden die Gelenke der Vordergliedmaße überlastet.
- Bei über 32,4% der Hunde mit einem LÜW kommt es zu Veränderungen im Schulter-, Ellbogen-, Hüft-, Knie- und Tarsalgelenk.
- Es konnte auch ein Zusammenhang zwischen einem **frakturierten Proc. Coronoideus** (FCP), der **Ellbogendysplasie**, **Osteochondrosis dissecans des Caput humeri** und einem LÜW nachgewiesen werden.

Der Übergangswirbel

Prävalenz des LÜW

- Die Prävalenz des LÜW ist in den verschiedenen Studien von der Anzahl der Patienten abhängig. So fand man bei einer Studie mit 2.596 DSH bei 4,3% einen Übergangswirbel, in einer anderen Studie mit 4000 DSH bei 5,7 % einen LÜW und in einer Studie mit 5.682 DSH bei 11,1% einen LÜW.
- In einer Studie von 2005 mit 4386 DSH trat sogar bei 29% ein LÜW auf, dabei handelte es sich bei 78% ausschließlich um einen isolierten Proc. spinosus des ersten Sakralwirbels. Bei 26,2% der DSH um einen symmetrischen LÜW.
- In einer Studie von 2018 mit 27.579 Deutschen Schäferhunden wurden die Röntgenbilder vom ventrodorsalen Strahlengang beurteilt. Dabei kam Typ 1 bei 15%, Typ 2 bei 4,3% und Typ 3 bei 4,4% vor.
- Wurde bei der Beurteilung noch die laterolaterale Röntgenaufnahme dazu genommen, so lag Typ 1 bei 66% der Hunde vor.
- Typ 2 und Typ 3 dagegen unterschieden sich dabei kaum. Bei 3,6% aller Hunderassen lag ein ausgeprägter symmetrischer LÜW vor.
- Ein asymmetrischer LÜW wurde nur bei 2,8% der anderen Hunderassen beobachtet und bei diesen nahmen die Querfortsätze keinen Kontakt mit der Darmbeinschaukel auf.

Der Übergangswirbel

- Die statistischen Schwankungen können einerseits durch die abweichenden Beurteilungskriterien in den Studien und andererseits durch die unterschiedlichen Studienpopulationen vorkommen.
- Eine Geschlechtsprädisposition für einen LÜW ließ sich in keiner Studie nachweisen. Beim Röntgen kann es zu einer Fehlinterpretation des Röntgenbildes kommen, z. B. durch eine Überlagerung der Beckenschaufeln, durch eine Überlagerung mit dem Penisknochen, durch einen gefüllten Enddarm, durch belichtungstechnische Ursachen, wie z. B. einer fokalen Überbelichtung oder es liegt nur eine Aufnahme zur Beurteilung des LÜW vor und er wird dadurch nicht erkannt.
- Bei einer digitalen Röntgenaufnahme in zwei Ebenen kann ein LÜW deutlicher erkannt werden als wenn nur in einer Ebene geröntgt wird.

Der Übergangswirbel

- Beim Röntgenbild kann der Beurteiler nicht zwischen einer genetischen Veranlagung zur Hüftdysplasie und einer Hüftdysplasie als Folge eines Beckenhochstandes unterscheiden. Dadurch werden Hunde mit einem LÜW genauso wie Hunde ohne LÜW beurteilt.
- Bei einer vorsätzlich „korrigierten“ Lagerung zur symmetrischen Darstellung der Iliosakralgelenke kann automatisch die Asymmetrie des gesamten Beckens verschleiert werden.
- Im CT kann der LÜW am besten dargestellt werden. Hier ist auch keine korrigierte Lagerung möglich. Im MRT können die Bandscheiben besser beurteilt werden, besonders die Bandscheibe zwischen dem 7. Lendenwirbel und dem Sakrum.
- Die Prävalenz ist dabei deutlich niedriger. Der LÜW ist ein kongenitales Merkmal, bei dem eine genetische Grundlage nachgewiesen wurde. So konnte man beim DSH ein signifikant gehäuftes Auftreten des LÜW im Vergleich zu anderen Hunderassen nachweisen. Die Heretabilität beim DSH liegt zwischen 20 und 30%. Bei den anderen Rassen sieht es wie folgt aus:

Der Übergangswirbel

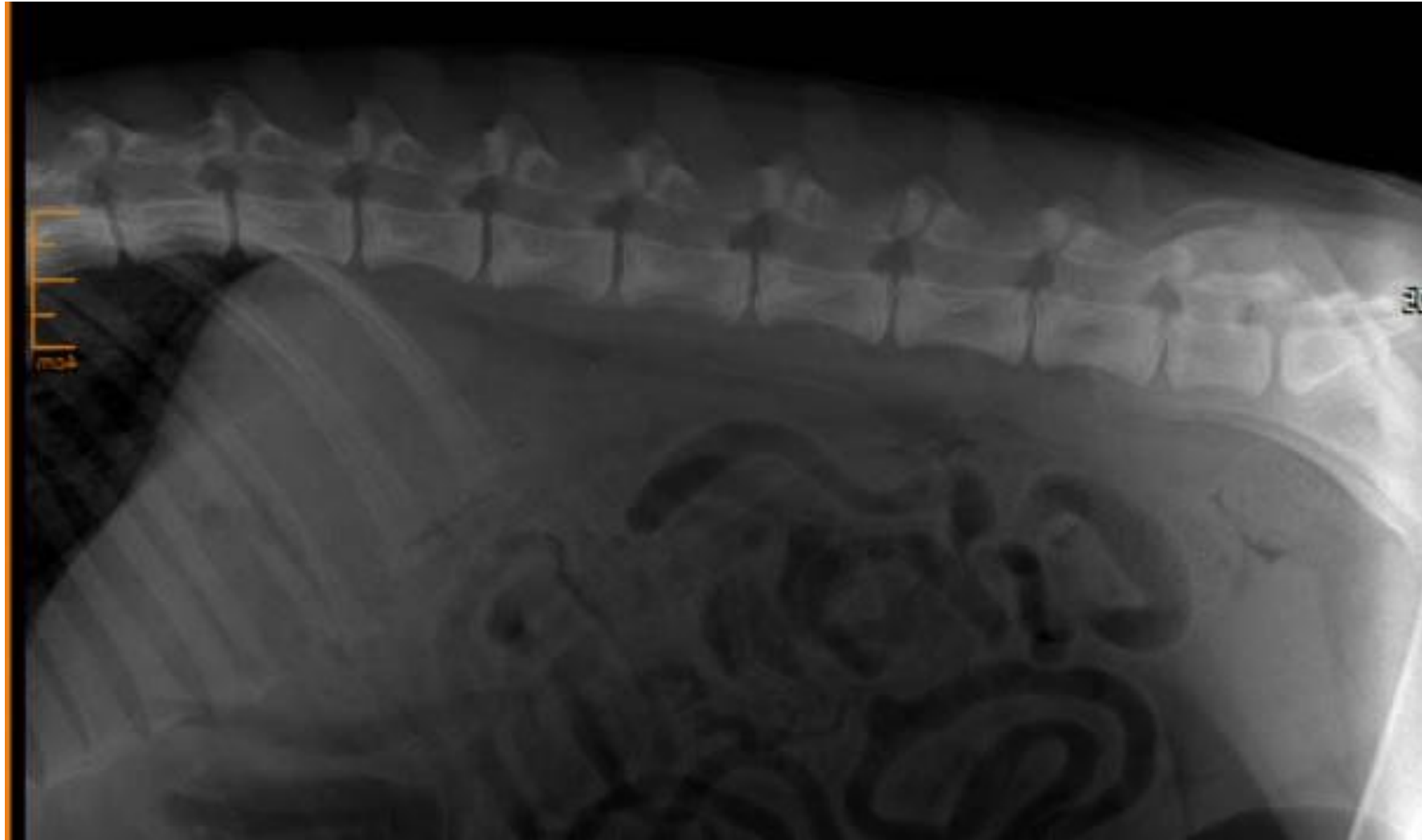
- Airedale Terrier 1,4 bis 5%,
- Alaskan Malamute,
- Berner Sennenhunde 1,4 bis 11,5%
- Bobtail 7,1%
- Britisch Spaniel 5,9%
- Cocker Spaniel 4,3%
- Dobermannpinscher 3,7 bis 19%
- Golden Retriever 0,4 bis 10,5%
- Griffon und Jagdterrier bis zu 30%
- Labrador Retriever 1,8 bis 3,6%
- Leonberger 3,1 bis 6,7%
- Rhodesian Ridgeback 3,7 bis 16,7%
- Shar-Pei bis zu 20%
- Sibirischer Husky 7 bis 10%

Der Übergangswirbel

- Hunde mit einem LÜW, egal ob Typ 1,2 oder 3, sollten aus der Zucht ausgeschlossen werden, da zum einen ein familiär gehäuftes Auftreten beobachtet wurde und zum anderen der LÜW vermehrt beim DSH-Hund auftritt.
- Es wurde eine Heritabilität (Erblichkeit) der verschiedenen Typen von LÜW von 15 bis 28% festgestellt. Werden z.B. Hunde mit einem LÜW Typ 1 verpaart, so können sie Nachkommen mit einem LÜW vom Typ 2 und 3 erzeugen. Hier liegt dann die Heritabilität bei 50 bis 60%.
- Werden Hunde mit einem LÜW Typ 2 und/oder Typ 3 verpaart, so liegt die Heritabilität nach Schätzungen bei über 80%.

Der Übergangswirbel

- Beispiel
- Neo, männlich,
- 1,5 Jahre alt
- Intermettierende Lahmheit VE/HE
- HD!?



Der Übergangswirbel

Behandlung?

- Regelmäßige Massage
- Schüttelungen aller Gliedmaßen
- Bei Schmerzen – Schmerztherapie
- Regelmäßige Kontrolle alle 6 Monate

Der Übergangswirbel

Amy

Whippet, 5 Jahre alt

Lahmt abwechselnd mit der re oder
linken Ve

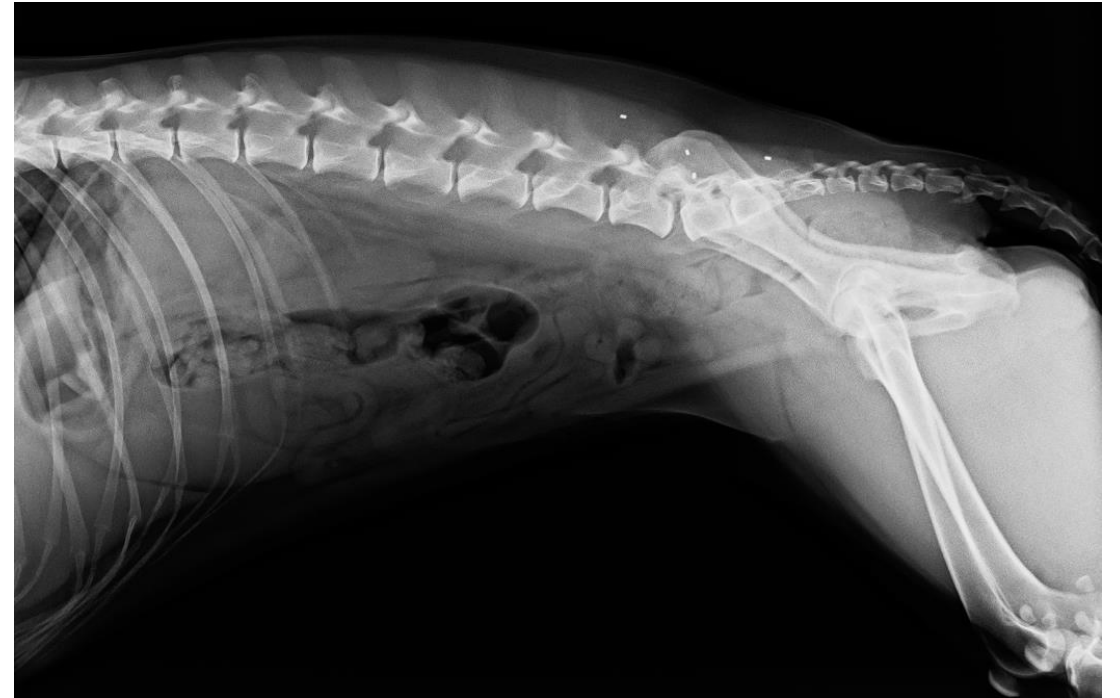Deshalb wurde eine

Goldimplantation vor 6 Monaten
durchgeführt

Zeigt aber immer noch Lahmheiten,
aber nicht mehr so schlimm wie
zuvor

Der Übergangswirbel

- LÜW 3. Grades
 - Sakrum nicht fusioniert
 - Ständig erhöhte Beckenspannung
 - Gewichtsverlagerung nach kranial
- Therapie?
- Regelmäßige Massage,
Schüttelungen der Ve,
osteopathische Behandlung des
Beckens



Der Übergangswirbel

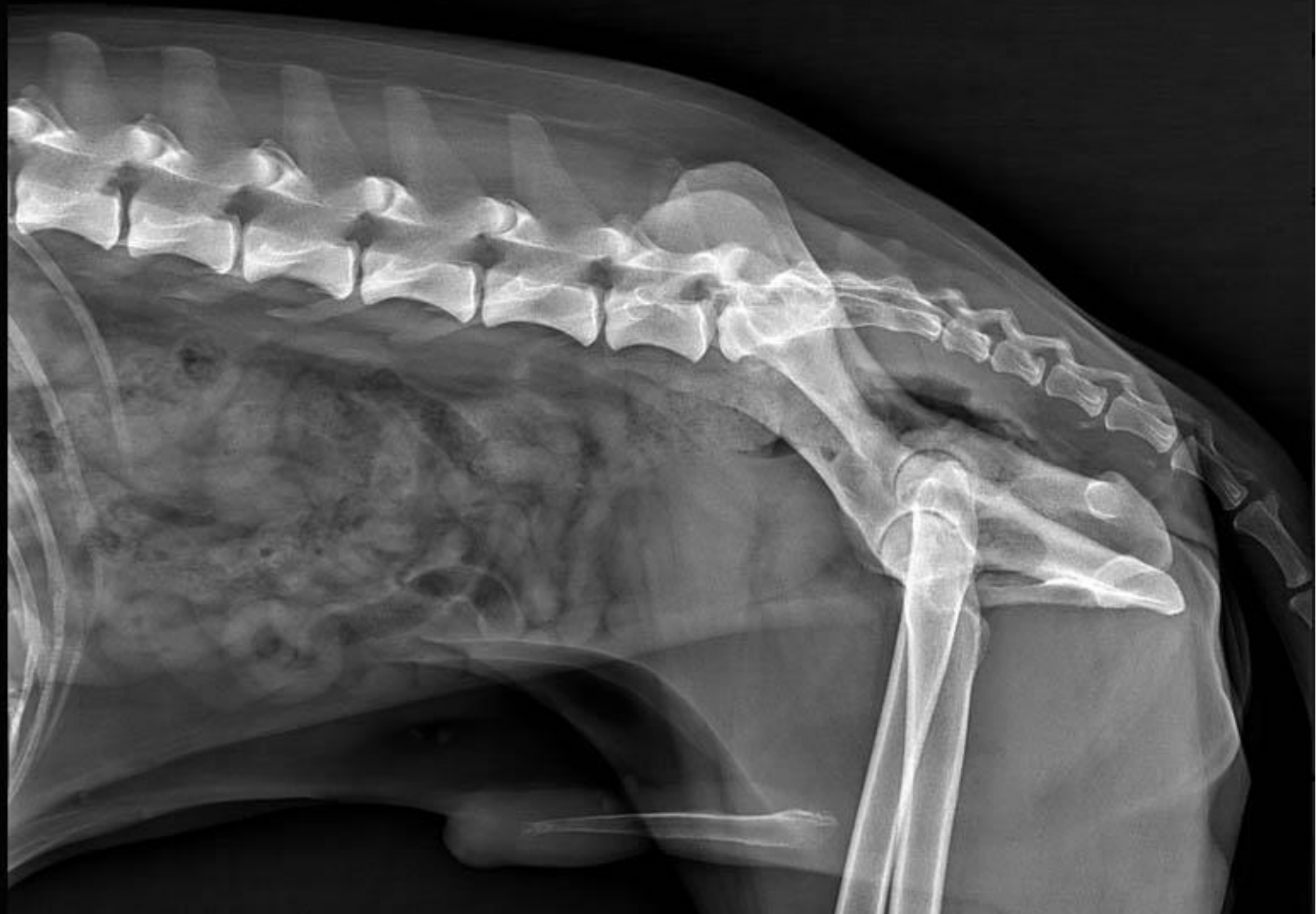Cody

Ggr. schleifen mit der li He, vereinzelt zu hören. Belastet die re He nur zu 80%.

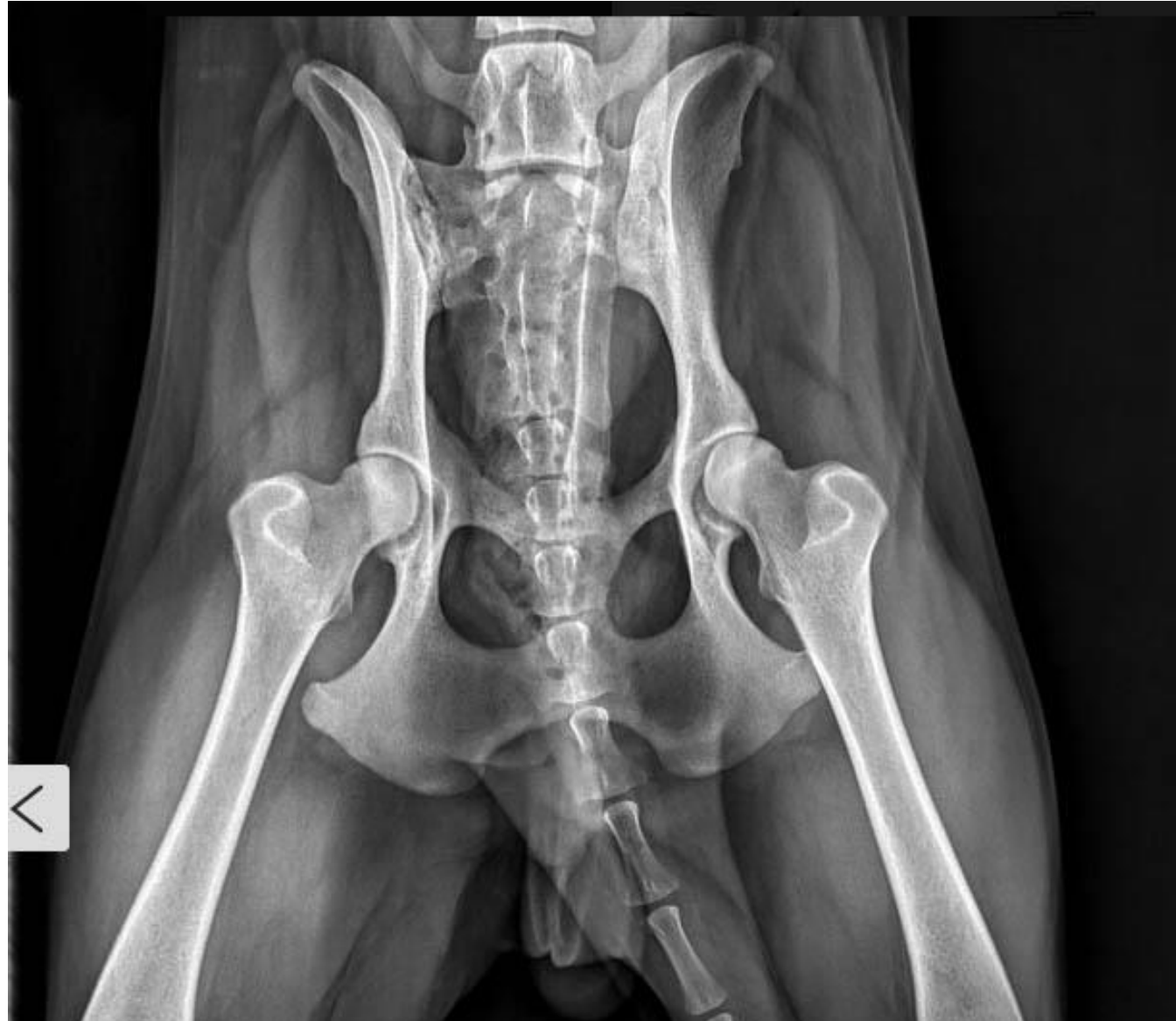Arthroseknoten im Grundgelenk der 2. und 4. Zehe linke He-Pfote. Extension der re He zu 40%, Abduktion zu 30% eingeschränkt.

Schmerzhaft zw. 6.LW/KB und am 2. Sakralnerv.

Mgr. Beckenspannung

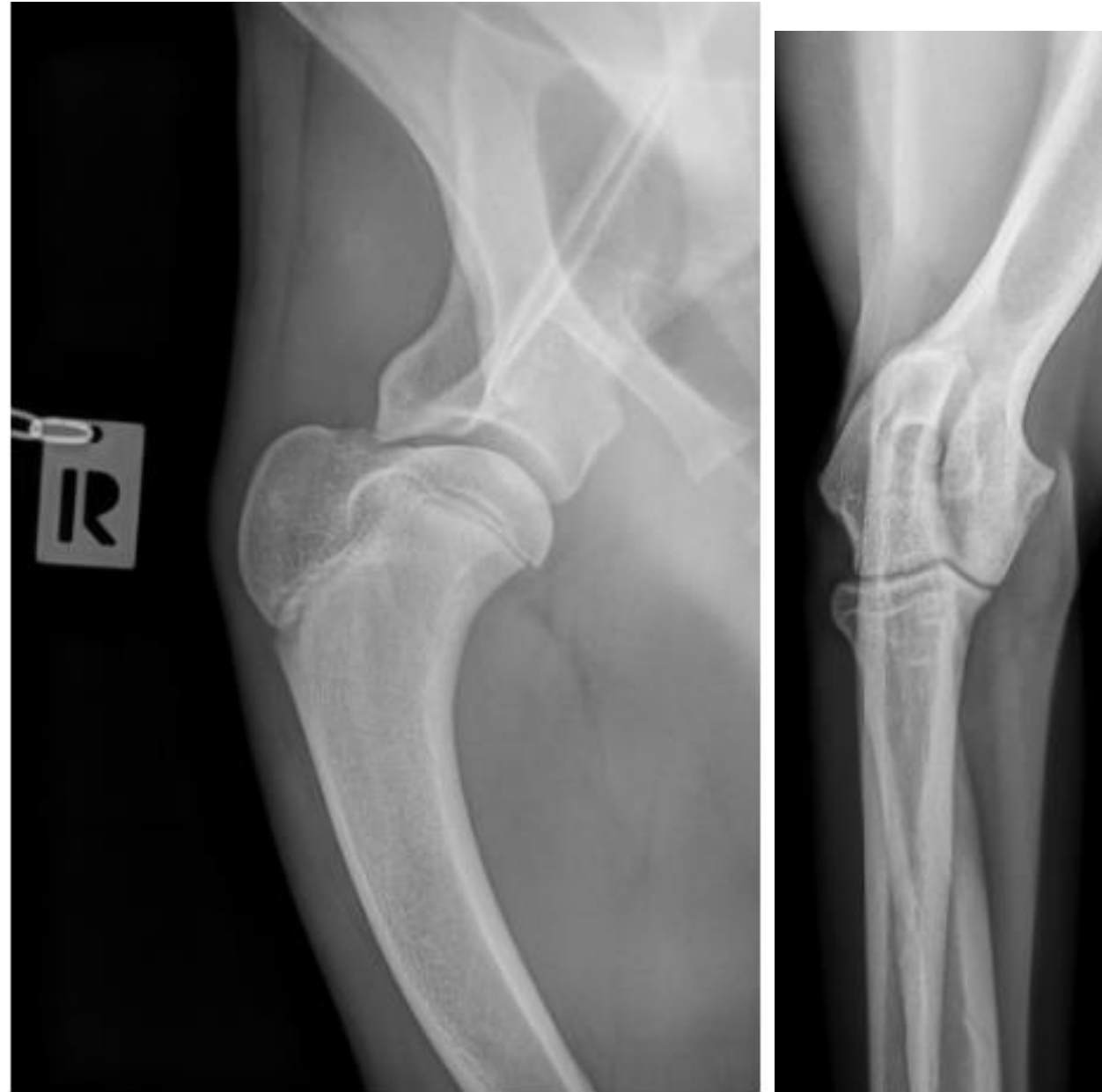

Der Übergangswirbel



Der Übergangswirbel

- Boxer Hündin Holly
- noch kein Jahr alt. Die Kleine hat jetzt schon jetzt Ellenbogen- und Hüftprobleme.
- Soll zur Zucht zugelassen werden



Der Übergangswirbel

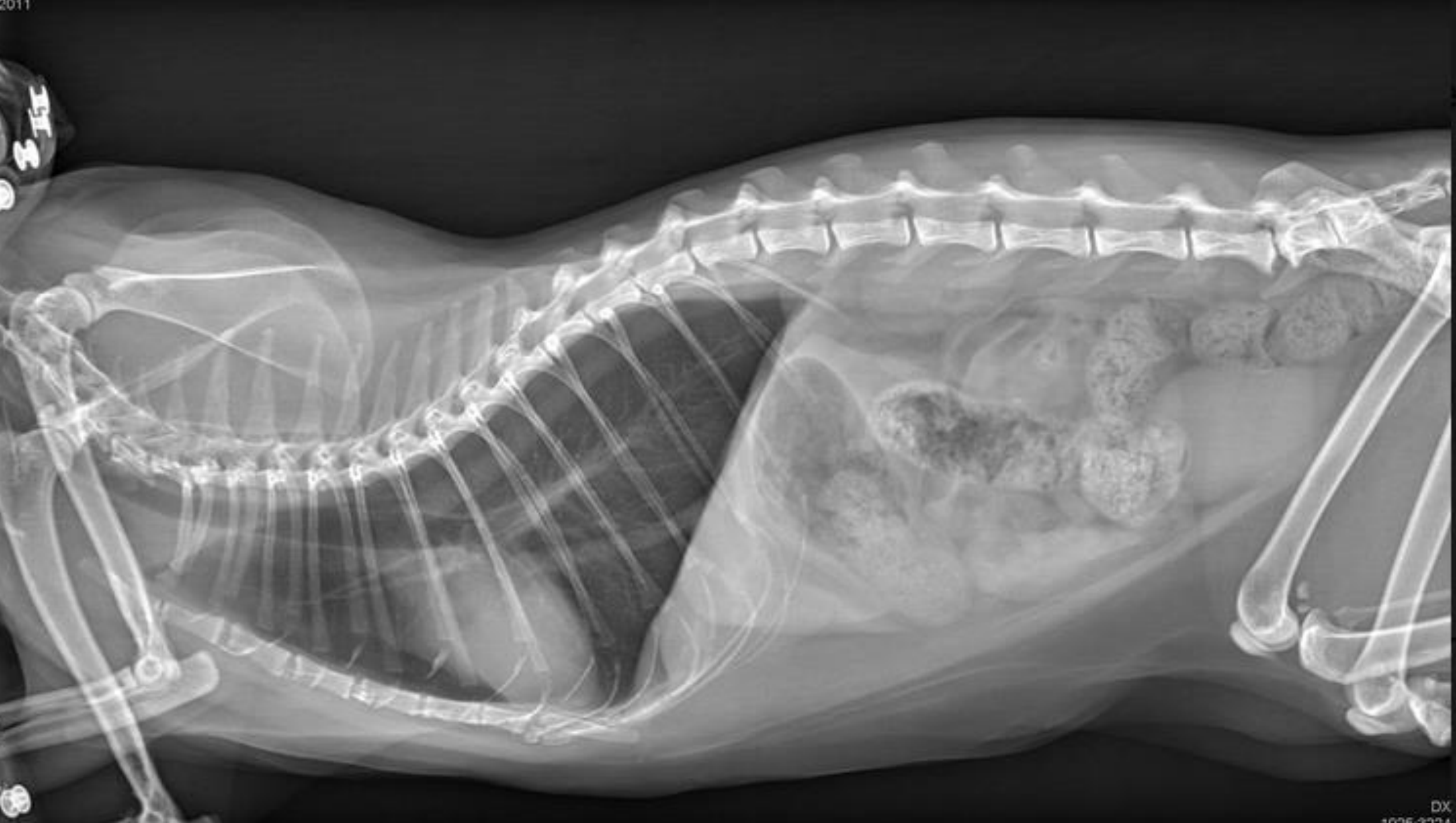- Lahmheit vorne rechts, der Ellbogen ist schmerzhaft. Diagnostik: Röntgen, CT,
- Arthroskopie: mediale Koronoiderkrankung
- Entzündung im Gelenk und der Knorpel ist bereits aufgeweicht und geschwächt
- Kontrollierte Bewegung und ein niedriger Body Mass (lieber zu schlank).
- Milde Hüftgelenkdysplasie: konservativen Therapie: Physiotherapie, Gewichts- und Bewegungsmanagement: kontrollierte Bewegung -
- an der durchhängenden Leine Schritt gehen, Sprünge vermeiden, Schmerzmittel nach Bedarf.

Der Übergangswirbel

Katze Minzi

- 8 Jahre alt, kastriert
- Läuft plötzlich wie in Zeitlupe
- Zum Röntgen geschickt
- Diagnose: Spondylose 7. LW/KB
- ???





Der Übergangswirbel

Physiotherapie für Minzi

- Lasertherapie, solange es hgr. schmerzhaft ist
- Danach 2x pro Woche therapeutischen Ultraschall
- Täglich Wärmetherapie
- Rückenmassage danach
- Neuraltherapie zur Schmerzlinderung
- Traumeel und Zeel täglich für die nächsten Monate
- Wenn keine Besserung: Blutegeltherapie

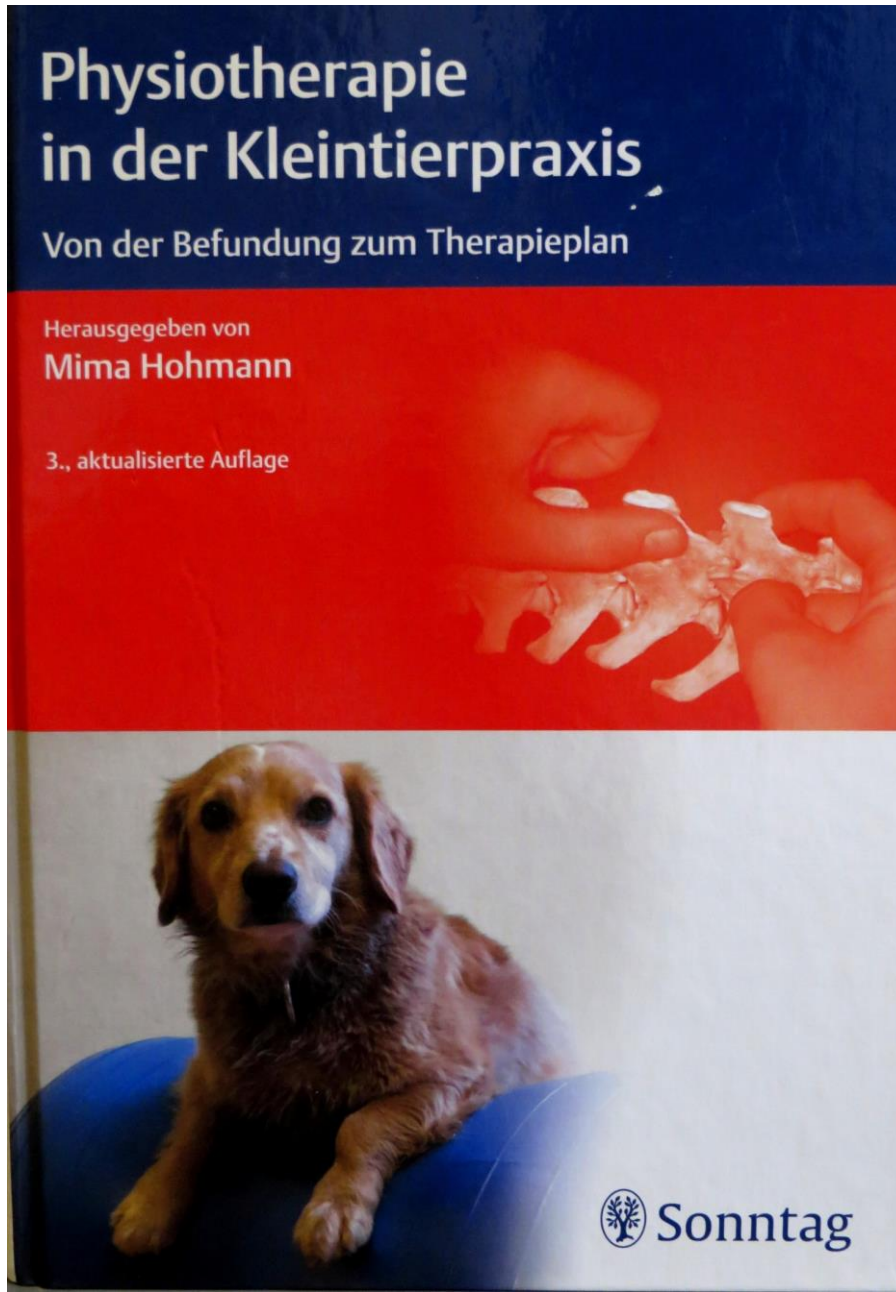
Literatur

- Ondreka, N.: Röntgenmerkmale des lumbosakralen Übergangs beim Deutschen Schäferhund im Vergleich zu anderen Rassen und Genetik dieser Merkmale beim Deutschen Schäferhund, Inaugural-Dissertation, Justus-Liebig-Universität Gießen 2009.
- Damur-Djuric N., Steffen F., Hässig M., Morgan J.P., Flückiger, M.: Lumbosacral transitional vertebrae in dogs: classification, prevalence, and association with sacroiliac morphology. *Vet. Radiol. Ultrasound* 2006, 47:32–38.
- Florczak, S. K.: Assimilationsstörungen der Wirbelsäule im lumbosakralen Übergang bei Rhodesian Ridgeback, Basset Hound und Hovawart und die Prävalenz anderer Skelettentwicklungsstörungen (HD, ED, OCD). Inaugural-Dissertation, Journal-Nr.:4149, Freie Universität Berlin 2019.
- Flückiger M., Damur-Djuric N., Hässig M., Morgan J.P., Steffen F.: A lumbosacral transitional vertebra in the dog predisposes to cauda equina syndrome. *Vet. Radiol. Ultrasound* 2006, 47:39–44
- Flückiger, M., Geissbühler, U., Lang, J.: Lumbosakrale Übergangswirbel: Welche Bedeutung haben sie für die Gesundheit von betroffenen Hunden? *Schweiz. Arch. Tierheilk.* Band 151, Heft 3, März 2009, 133–135.
- Gluding, D.: Populationsgenetische Aufarbeitung der Vererbung unterschiedlicher Typen von lumbosakralen Übergangswirbeln beim Deutschen Schäferhund (GKF gefördertes Projekt), Justus-Liebig-Universität Gießen 2018.
- Hohmann, M.: *Physiotherapie in der Kleintierpraxis*, 3. Auflage, Sonntag-Verlag in MVS Medizinverlage Stuttgart GmbH & Co KG, Stuttgart 2018.
- Hohmann, M.: *Bewegungsapparat Hund*, 2. Auflage, Thieme Verlag Stuttgart 2018
- Julier-Franz C.: Der lumbosakrale Übergangswirbel beim Deutschen Schäferhund. Formen, Häufigkeit und Genetik, Inaugural-Dissertation, Justus-Liebig-Universität Giessen, 2006.

Literatur

- Morgan, J. P., et al.: Lumbosacral transitional vertebrae as a predisposing cause of cauda equina syndrome in German Shepherd dogs: 161 cases (1987-1990). Journal of the American veterinary medical association, 1993, 202. Jg., Nr. 11, S. 1877-1882.
- Schawalder, P, Spreng, D., Dietschi, E.: The biomechanics of the hip joint using new diagnostic aspects in the field of hip joint dysplasia. Constructive criticism of hip dysplasia diagnosis and present marketable breeding methods with an outlook on future perspectives and possibilities. Part 1, February 1996. Schweizer Archiv für Tierheilkunde 138 (11) :S. 511-22.
- Ziegler, G.: Assimilationsstörungen im lumbosakralen Übergangsbereich der Wirbelsäule bei Hund und Katze. Inaugural-Dissertation, Ludwig-Maximilian-Universität München, 1989.
- Zohmann, A. und Fuchs, S.: Blockierung des Iliosakralgelenk; Ursachen, Klinik, Diagnose, Therapie, Kleintier Konkret, 2000, Nr. 6, S. 5-11.
- <https://www.grsk.org/informationen-fuer-tierbesitzer-zuechter/informationen-und-hinweise/item/schaltwirbel-uebergangswirbel-im-kreuz-lendenbereich>
- [https://www.dysplasie-schweiz.unibe.ch/e332465/e406506/e406616/lumbosakrale Uebergangswirbel Welche Bedeutung haben sie fuer betroffene Hunde ger.pdf](https://www.dysplasie-schweiz.unibe.ch/e332465/e406506/e406616/lumbosakrale-Uebergangswirbel-Welche-Bedeutung-haben-sie-fuer-betroffene-Hunde-ger.pdf)
- https://www.gkf-bonn.de/tl_files/gkf_downloads/Berichte/gkf48-ab-uebergangswirbel.pdf
- <https://www.vetmeduni.ac.at/hochschulschriften/diplomarbeiten/AC07942449.pdf>

Eigene Bücher



Autorin

Dr. Mima Hohmann

Homöopathie

Physiotherapie

Mahlmannstr. 15

04107 Leipzig

Tel.: 0341/9627333

Fax: 0341/9627334

Tierarztpraxis.dr.

hohmann@t-online.de

www.tierarztpraxis-dr-hohmann.de